Notfälle in der Gynäkologie

KD Dr. med. Stephanie von Orelli
Chefärztin
Frauenklinik Stadtspital Waid und Triemli

Pflegekongress für Notfallmedizin am 23.10.2019

Stadt Zürich
Stadtspital Waid und Triemli

1

Anatomie:

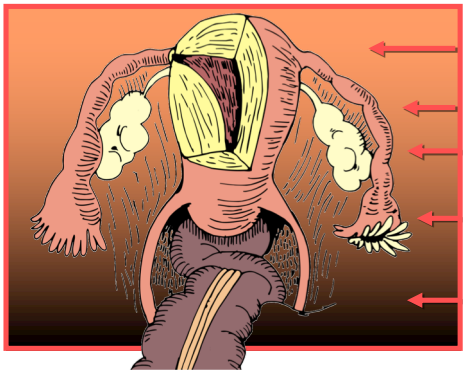

2

Unterbauchschmerzen DD

37 jährige Patientin kommt mit akuten Unterbauchschmerzen seit 2 Stunden.
Hat nach Geschlechtsverkehr begonnen

Sie hat positiven Kinderwunsch, einmal einen Abort
Hypermenorrhoe
sonst gesund.

3

Unterbauchschmerzen DD

Fragen:

1. Schwanger nicht schwanger
2. Was steht im Vordergrund

Schmerzen
Blutung
Entzündung

4

Notfall: DD Schmerz im Vordergrund

Nicht Schwanger:

Dysmenorrhoe
Follikelsprung
Ovariazystenrupptur: Cave Blutung - Hämatoperitoneum
Torsion: Adnexe, gestieltes Myom
Adnexitis, evt begleitend
Zystitis
Harnverhalt

Schwanger:

Extrauterinschwagerschaft (EUG)
Abort

5

Abklärung

- Anamnese: Risikofaktoren
- Gynäkologische Untersuchung
  - Spekulum: Nativ, Bakt., Chlamydien. GO
  - Bimanuell: Schmerzlokalisiation
- Bildgebung:
  - vaginaler Ultraschall
  - Abd. Ultraschall
  - Selten CT

(cave: Frauen sind auf Strahlen sensibler als Männer)

6

Schmerzen:

- Labor: Schwangerschaftstest, U-Status, BB, CRP
- Evt Laparoskopie, selten Laparotomie

7

Unterbauchschmerzen DD

37 jährige Patientin

Untersuchung:
Schwangerschaftstest negativ
Speculum vaginal: unauffällige Portio
Bimanuell: Portio schiebe Schmerz, Druckdolenz links Adnexbereich, kein Tastbefund

Ultraschall:
Zystischer Befund linke Adnexe,
etwas freie Flüssigkeit im Douglas

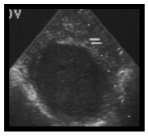

8

Unterbauchschmerzen DD

37 jährige Patientin

Untersuchung:
Labor: CRP leicht erhöht, U-Status bland, Hb 10 g/dl

DD:?

9

Gynäkologische Notfälle

10

Leitsymptom: Schmerzen

11

Schmerzen:

Wieso schmerzt der Ovarialbefund?

12

Schmerzen:

Wieso schmerzt der Ovarialbefund?

Grössenzunahme
(Einblutung)
Zug, Dehnung



Frauenklinik Stadtspital Triemli KD Dr. med. Stephanie von Orelli 13

13

Schmerzen:

Wieso schmerzt der Ovarialbefund?

Grössenzunahme
(Einblutung)
Zug, Dehnung

Zystenruptur



Frauenklinik Stadtspital Triemli KD Dr. med. Stephanie von Orelli 14

14

Schmerzen:

Wieso schmerzt der Ovarialbefund?

Grössenzunahme
(Einblutung)
Zug, Dehnung

Zystenruptur

Stieldrehung



Frauenklinik Stadtspital Triemli KD Dr. med. Stephanie von Orelli 15

15

Schmerzen:

Grössenzunahme (Einblutung…)

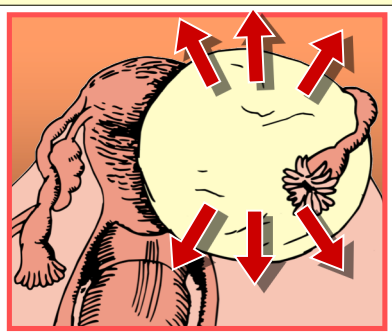

Frauenklinik Stadtspital Triemli 16

16

Schmerzen:

Fallbeispiel:
37jährige Patientin akute Unterbauchschmerzen nach Geschlechtsverkehr:

Laparoskopie:
Eingeblutete Zyste

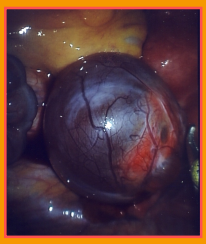

Frauenklinik Stadtspital Triemli KD Dr. med. Stephanie von Orelli 17

17

Schmerzen:

Ruptur einer Ovarialzyste



Frauenklinik Stadtspital Triemli 18

18

Schmerzen:

Ruptur einer Ovarialzyste

Symptome:

- Plötzlich einsetzender einseitiger Unterbauchschmerz
- Auslösendes Ereignis: Sport, Geschlechtsverkehr
- Leichte vaginale Blutung (ovarielle Hormone ↓)

19

Schmerzen:

Ruptur einer Ovarialzyste

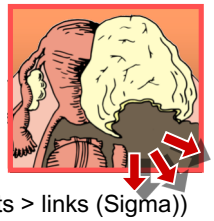

Befunde:

- Druckdolenter Unterbauch (rechts > links (Sigma))
- Portioschiebeschmerz
- Bimanuell: ev Adnextumor
- evtl. Peritonitis
- evtl. subfebrile Temperaturen

20

Schmerzen:

Ruptur einer Ovarialzyste

Abklärung:

- HCG im Urin
- Blutbild
- type & screen wenn hämodynamisch instabil
- Urinstatus
- Cervixabstriche
- Tumormarker: Ca 125 wenig aussagekräftig

(peritoneale Reizung)

21

Schmerzen:

Ruptur einer Ovarialzyste

US-Befunde:

unspezifisch

- Flüssigkeit im kleinen Becken
- Adnexbefund

22

Schmerzen:

Ruptur einer Ovarialzyste

Gynäkologische Differenzialdiagnose:

- Mittelschmerz (Eisprung)
- Extrauteringraviditär (EUG)
- Torsion
- Myomnekrose, Myomtorsion
- Pelvic Inflamatory Desease (PID)
- Endometriose

Nicht gynäkologische Differenzialdiagnose:

- Appendicitis, Diverticulitis, Nephrolithiasis

23

Schmerzen:

Ovarialzysten: konservative Therapie

wenig symptomatisch, junge Frau, US unverdächtig

expectant management:

ev Hospitalisation, Hb Kontrolle, US Kontrolle
Ca 125
NSAR
Verlaufskontrolle nach 2-3 Monaten

24

Schmerzen:

Ovarialzysten: operative Therapie

OP Indikation:

Symptomatik (Sz, Hb-Abfall…)
Hämodynamisch instabil
AZ verschlechtert sich
Verdacht auf Torsion
Unklare Diagnose
Zyste > 6cm Ø
Persistenz oder Grössenzunahme
Sonographische Malignitätskriterien
erhöhtes Ca 125
Alter der Patientin

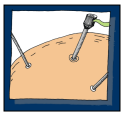

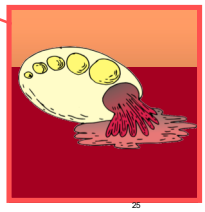

25

Schmerzen:

Ovarialzysten: operative Therapie

Technik:

Grundsätzlich Laparoskopie
- grundsätzlich organerhaltend
- 10 mm Spül/Saugsystem

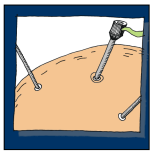

hochgradigem Malignomverdacht:
Laparotomie

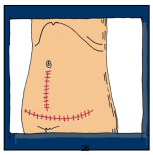

26

Schmerzen:

Ovarialzysten, DD:

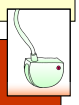

Benigne	Maligne
Funktionelle Zysten	Ovarialkarzinome
Endometriome (Schokoladenzysten)	Ovarialmetastasen
Adenome	
Teratome	

US

27

Schmerzen:

Ovarialzysten, DD:

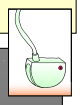



28

Schmerzen:

Torsion des Ovars



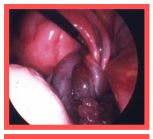

29

Schmerzen:

Torsion des Ovars

- In 80% bei Frauen < 50 jährig
- In 94% bei Zysten oder Neubildungen
- In den meisten Fällen benigne Ovarialbefunde
- In 4% bei normalen Ovarien (bei Mädchen)

- Bei St. n. laparoskopischer Hysterektomie
- In der Schwangerschaft
- Bei Fertilitätsbehandlungen / Ueberstimulation

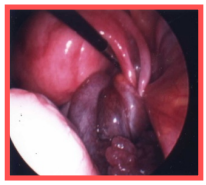

30

Schmerzen:

Torsion des Ovars: Pathophysio.

Lig. ovarii proprium
(ramus ovaricus)

Lig. infundibulopelvicum
(arteria ovarica)

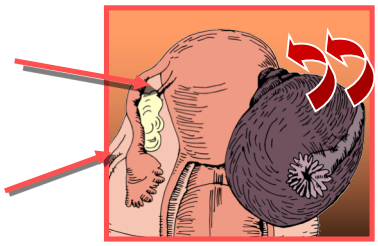

Das vergrösserte Ovar rotiert um seine Aufhängung (Blutversorgung)

31

Schmerzen:

Torsion des Ovars

- Ovar rotiert um die Ligamente
- Venöser und lymphatischer Abfluss beeinträchtigt
- Arterieller Einfluss eventuell weniger beeinträchtigt
- Ovar schwillt an
- Ischämie, Nekrose, Infarkt, Einblutung, Peritonitis

32

Schmerzen:

Torsion des Ovars

Symptome:

- unspezifisch
- Plötzlich einsetzender stechender einseitiger Unterbauchschmerz
- Auslösendes Ereignis: Sport, Geschlechtsverkehr
- Nausea, Erbrechen

33

Schmerzen:

Torsion des Ovars

Befunde:

- unspezifisch
- druckdolener Unterbauch
- Adnextumor
- Leucozytose, subfebrile Temperatur (Nekrose)
- Peritonitis

34

Schmerzen:

Torsion des Ovars

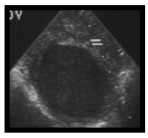

Bildgebung:
(unspezifisch)

- US: Flüssigkeit im Douglas, Adnextumor
- Doppler: reduzierter oder nicht nachweisbarer venöser oder arterieller Flow (ein nachweisbarer Flow schliesst eine Torsion nicht aus)
- MRI, CT: Adnextumor, Oedem, Infarkt (Torsion?)

35

Schmerzen:

Torsion des Ovars

Gynäkologische Differenzialdiagnose:

- EUG
- Cystenruptur
- Myomnekrose, Myomtorsion
- PID
- Endometriose

Nicht gynäkologische Differenzialdiagnose:

- Appendicitis, Diverticulitis, Nephrolithiasis

36

Schmerzen:

Torsion des Ovars

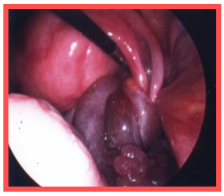

Diagnose:

- Klinische Verdachtsdiagnose
- Diagnose wird intraoperativ gestellt

37

Schmerzen:

Torsion des Ovars

Management:

- Detorsion
- Evaluation
- Organerhaltung (Cystektomie, Kapselspaltung) versus Adnexektomie
- Die meisen Ovarien erholen sich auch wenn sie livide und nekrotisch aussehen
- Rascher Entscheid für OP → Ovarialgewebe↑

38

Blutung und Schmerz

25 jährige Patientin

Zunehmende Unterbauchschmerzen links und vaginal Blutung
Schulterschmerzen rechts

Unregelmässiger Zyklus nach Absetzten der Pille vor 6 Monaten

Letzte mensähnliche Blutung vor 6 Wochen

41

Blutung und Schmerz

25 jährige Patientin

Im Urin Schwangerschaftstest positiv

Untersuchung:
Abdomen gespannt, Druckdolenz links

Spekulum: leichte Blutung aus Portio, Untersuchung Schmerzhaft

Bimanuell: Uterus druckdolent, starke Druckdolenz in Beriech der linken Adnexe

42

Blutung und Schmerz

25 jährige Patientin

Während Untersuchung wird Patientin zunehmen instabil

BD: 80/45 mmHg, Puls 95

Legen einer Leitung und Gabe von Ringer-Lactat

DD

43

Notfälle bei + SS - Test

+

Notfälle in der SS

44

…für die Diagnostik…

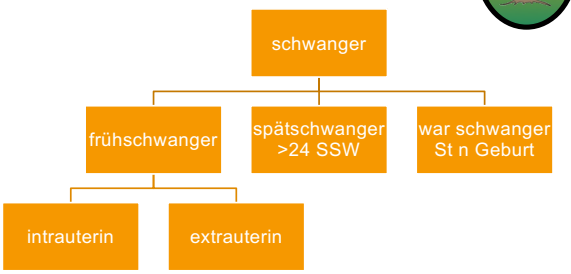

Frauenklinik Stadtspital Triemli KD Dr. med. Stephanie von Orelli 45

45

Leitsymptom: Blutung in der Früh-SS

+

Stadtspital Triemli KD Dr. med. Stephanie von Orelli 46

46

Blutung in der Frühschwangerschaft:

IUG | EUG

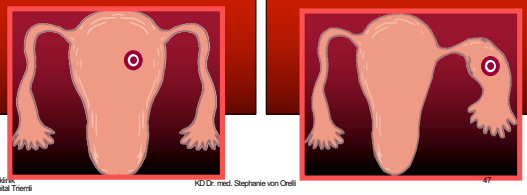

Frauenklinik Stadtspital Triemli KD Dr. med. Stephanie von Orelli 47

47

Blutung in der Schwangerschaft: EUG

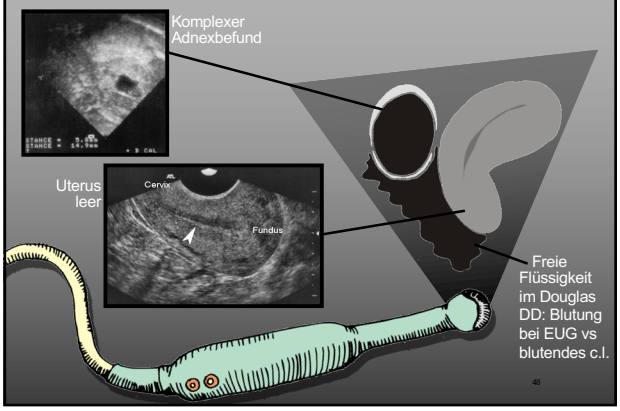

48

48

Blutung und Schmerz

25 jährige Patientin

Labor: Hb 9 g/dl, Hk 24 %

Entschluss zur notfallmässigen Laparoskopie

Frauenklinik Stadtspital Triemli KD Dr. med. Stephanie von Orelli 49

49

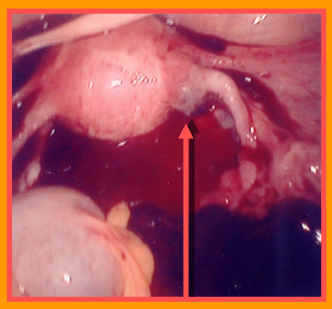

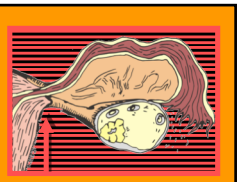

Fallbeispiel: cornuale EUG
Hämatoperitoneum von ca 2 l

50

50

klinische Verläufe:

Tubarruptur Tubarabort

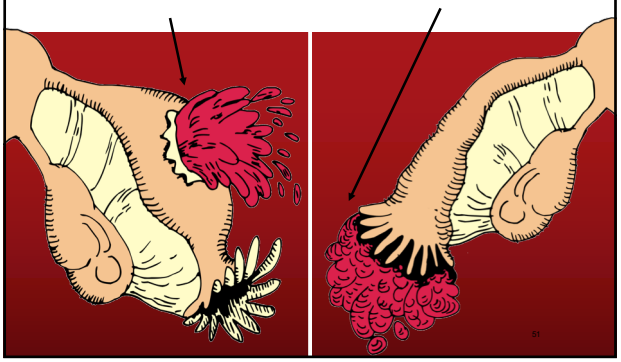

51

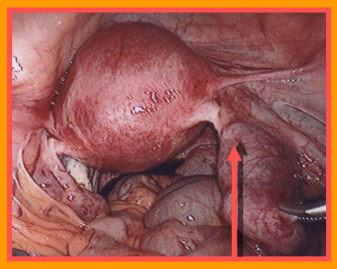

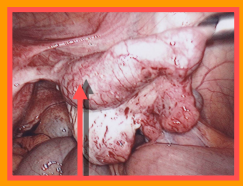

isthmische EUG

52

52

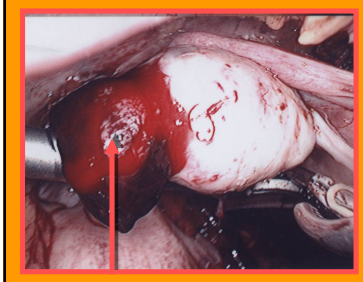

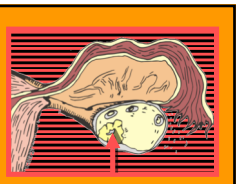

selten: ovarielle EUG

53

53

Blutung in der Schwangerschaft:

EUG / Symptome

Amenorrhoe 6 bis 9 Wochen (74%)
(cornuale EUG später)

vaginale Schmierblutung (56%)

Bauchschmerzen (99%)

Schulterschmerzen, Nausea, Dysurie, Stuhldrang

Frauenklinik Stadtspital Triemli KD Dr. med. Stephanie von Orelli 54

54

Blutung in der Schwangerschaft:

EUG / DD

Bei Frauen im gebärfähigen Alter mit Blutungen,
Amenorrhoe und Bauchschmerzen
immer an EUG denken

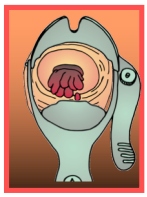

Frauenklinik Stadtspital Triemli KD Dr. med. Stephanie von Orelli 55

55

Blutung in der Schwangerschaft:

EUG / DD

…Eintritt über chirurgischen Notfall mit Verdachtsdiagnose Appendicitis…

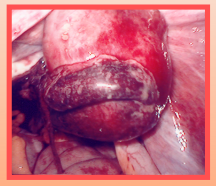

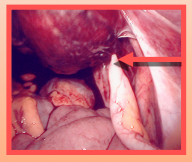

Rupturierte EUG. Appendix mit der EUG verklebt

56

56

Blutung in der Schwangerschaft:

EUG / Risikofaktoren

- St n EUG
- St n Tubenchirurgie
- St n Unterbindung
- Spiralen Trägerin (IUD)
- St n in vitro Fertilisation (IVF)
- St n Genitalinfekt (PID)

57

Blutung in der Schwangerschaft:

EUG / Risikofaktoren

Linke Tube:
kleine Sactosalpinx, St. n. PID

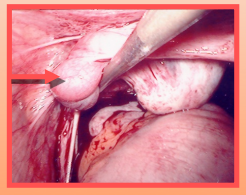

Rechte Tube:
rupturierte EUG

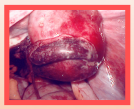

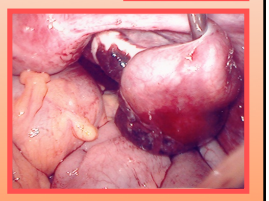

58

Blutung in der Schwangerschaft:

EUG / Befunde

Druckdolente Adnexe, Adnextumor
Portioschiebeschmerz
Gespanntes Abdomen
Orthostase
Praeschock: Hypotonie, Tachycardie…

Befunde häufig wenig eindrücklich

59

Blutung in der Schwangerschaft:

EUG / Diagnostik

Die Kombination von
VagUS +

[HCG] oder

HCG-Verlauf

60

Blutung in der Schwangerschaft:

EUG / Therapie

Ausgeprägte klinische Symptomatik, frei Flüssigkeit, akutes Abdomen, Kreislaufschock:
Laparoskopie (Diagnose und Therapie)
oder selten! Laparotomie

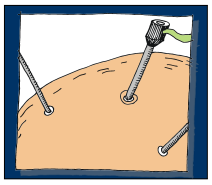

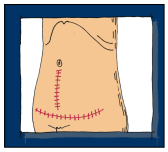

61

Blutung in der Schwangerschaft:

EUG / Therapie

geringe klinische Symptomatik:
Methotrexat oder
expectant management

Persistierende HCG Werte, Zunahme der klinischen Symptomatik
Laparoskopie

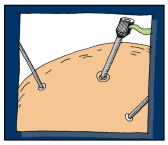

62

Persistierende EUG

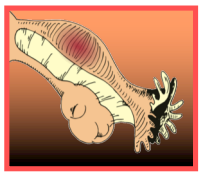

In 4 – 15% nach Salpingotomie

1 Woche nach OP:
[HCG] < 5% des Ausgangswertes, sonst Kontrolle nach einer weiteren Woche

Th: Methotrexat

63

Blutung in der Frühschwangerschaft:

Abort

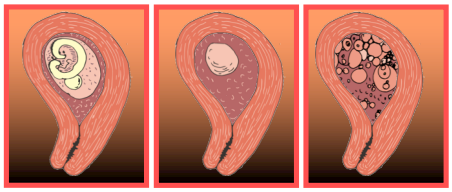

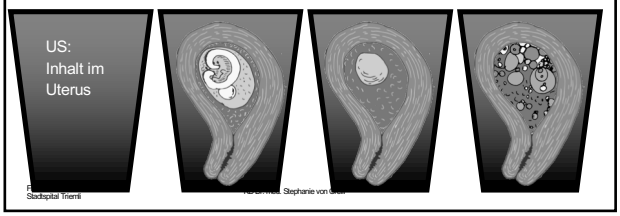

64

Blutung in der Frühschwangerschaft:

Abort: Therapie

Spontanverlauf abwarten
Cytotec-Induktion
Abortcurettage

65

Wichtig zu wissen

Bei Schmerzen und pos Schwangerschaftstest immer an EUG denken

Schmerzen ohne Schwangerschaft sind häufig
Ovarialzysten, Adnextorsion, Follikelruprur / Blutung

Ovarialzysten bis 3 cm bei prämenopausalen Frauen sind physiologisch

66

Herzlichen Dank!

Stadt Zürich
Stadtspital Waid und Triemli

67

Leitsymptom: Blutung

68

Notfall: DD Blutung im Vordergrund

Nicht Schwanger:

Hypermenorrhoe
Ovariazystenrupptur: Cave Blutung - Hämatoperitoneum
Endomtrium oder Zervixkarzinom

Schwanger:

Extrauterinschwagerschaft (EUG): Hämatoperitoneum
Abort

Frauenklinik Stadtspital Triemli — KD Dr. med. Stephanie von Orelli — 69

69

Blutung:

Vaginale Blutungen: praemenopausal ⟷ postmenopausal

Dysfunktionelle Blutungen (Metrorrhagien)
Entzündungen (Endometritis)
Myome (submucös)
Polypen

Perimenopausale Blutungsstörung

Hyperplasie des Endometriums
Endometrium oder Zervix-Karzinom

Frauenklinik Stadtspital Triemli — KD Dr. med. Stephanie von Orelli — 70

70

Blutung:

Vagina Blutungen:

Atrophie (MP)

Verletzungen

Vaginalkarzinom

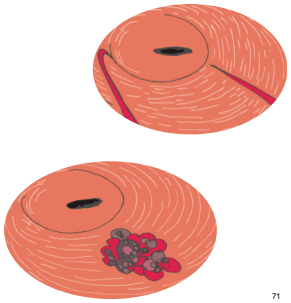

Frauenklinik Stadtspital Triemli — KD… — 71

71

uterine Blutungen:

Korpuskarzinom

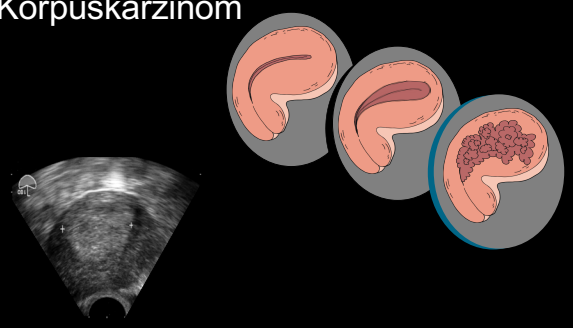

72

Blutung:

Korpuskarzinom

70 jährige Patientin, postmenopausale Blutung sei 5 Wochen
Dx: endometrioides Corpuscarcinom, Hämatometra

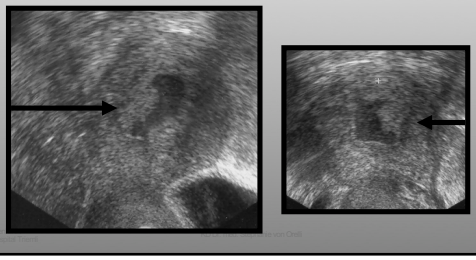

73

73

Ultraschall - Endometriumkarzinom

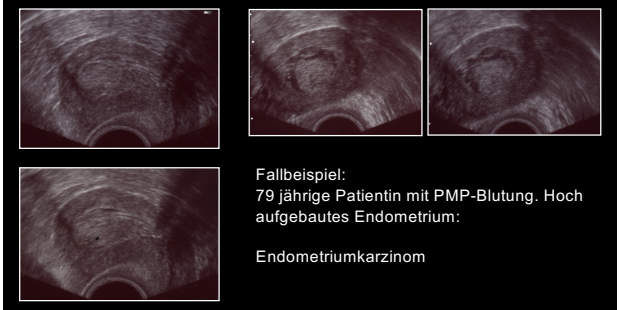

Fallbeispiel:
79 jährige Patientin mit PMP-Blutung. Hoch aufgebautes Endometrium:

Endometriumkarzinom

74

Blutung:

cervikale Blutungen

Ektopieblutung
Kontaktblutung
Entzündungen
Polypen
Cervixkarzinom

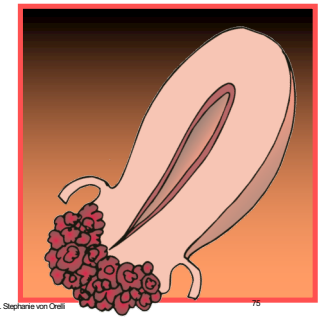

75

Blutung:

Intraabdominale Blutungen: praemenopausal

Rupturierte Ovarialzyste

Extrauteringravidität

76

Blutung:

Abklärung, Blutungsquelle finden:

Gynäkologische Untersuchung mit Spekulum
Bimanuelle Tastuntersuchung
Ultraschall
Laparoskopie
HSC, Curettage

77

Blutung:

Ovar:

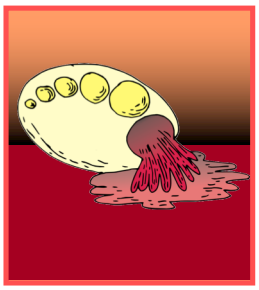

Rupturierte Ovarialzyste

Follikelsprung

Selten Karzinom (blutiger Ascites)

78