BAYERISCHE
PFLEGEAKADEMIE

©icon: flaticon.com

2. Symposium für Medizinische Fachangestellte

Wundversorgung – Wenn die Wunde nicht heilt

Ort: Mindelheim

Datum: 14.03.2020

Referent: Tobias Beutlrock
Gesundheits- und Krankenpfleger,
Wundexperte ICW,
Fachtherapeut Wunde ICW,
Pflegetherapeut Wunde ICW,
Fachreferent für Wundmanagement
Bayerische Pflegeakademie München

(Abb. : Beutlrock, 2019)

Wenn die Wunde nicht heilt

Wundheilungsstörungen bei chronischen Wunden

Fibrinpersistenz	Keimbesiedelung	Ischämie
(Abb.: Beutlrock, 2017)	 vaTec GmbH, 2017)	(Abb.: www.Venenwinkler.at, 2017)

1. Wundheilungsphase: Exsudationsphase

- **Kennzeichen:** Überwiegend Beläge (z.B. Fibrin)
- Blutstillung unter anderem durch die Bildung von Fibrin („Fibrinnetz“ bildet Grundlage für spätere Granulation)

(Abb.: Beutlrock, 2014)

2. Wundheilungsphase: Granulationsphase

- **Kennzeichen:** Überwiegend tiefrot, körniges Gewebe
- Neubildung von Gefäßen und Gewebe
- Fibroblasten bilden Kollagen, „Fibrinnetz“ wird abgebaut

(Abb.: Beutlrock, 2014)

3. Wundheilungsphase: Epithelisierungsphase

- **Kennzeichen:** Feine, rosa Haut
- Epithelzellen verschließen Wundoberfläche
- Neubildung von Kollagenfasern und Narbenbildung

(Abb.: Beutlrock, 2014)

Wundheilungsphase

(Abb.: Beutlrock, 2016)

Exsudationsphase

(Abb.: Beutlrock, 2016)

Wundheilungsphase

(Abb.: Beutlrock, 2018)

Exsudationsphase

(Abb.: Beutlrock, 2018)

Wundheilungsphase

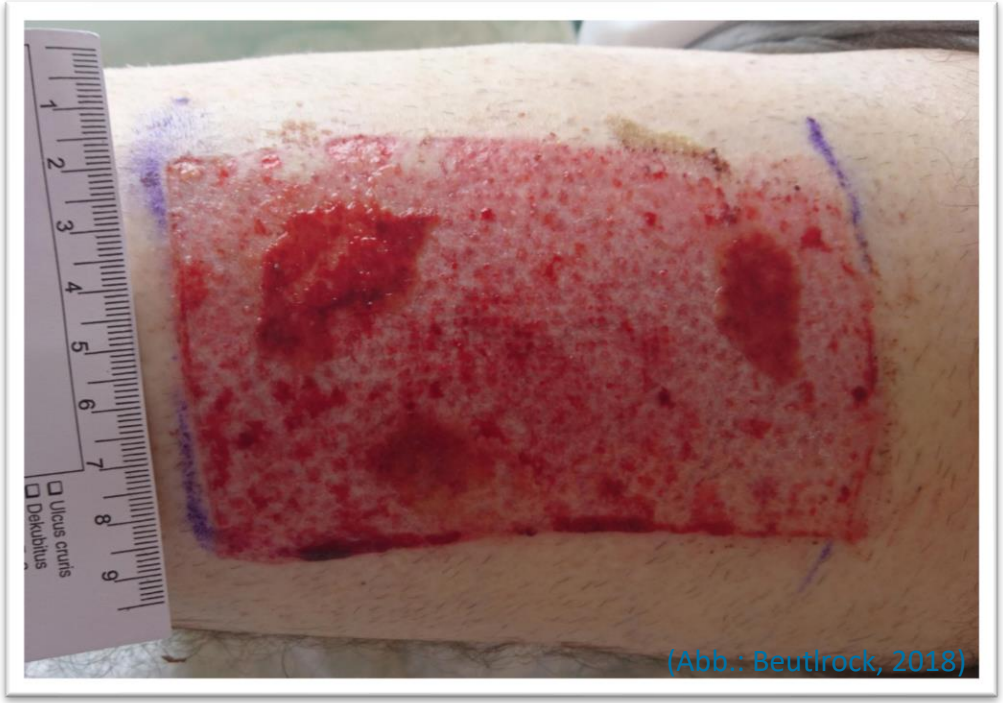

(Abb.: Beutlrock, 2018)

Granulationsphase

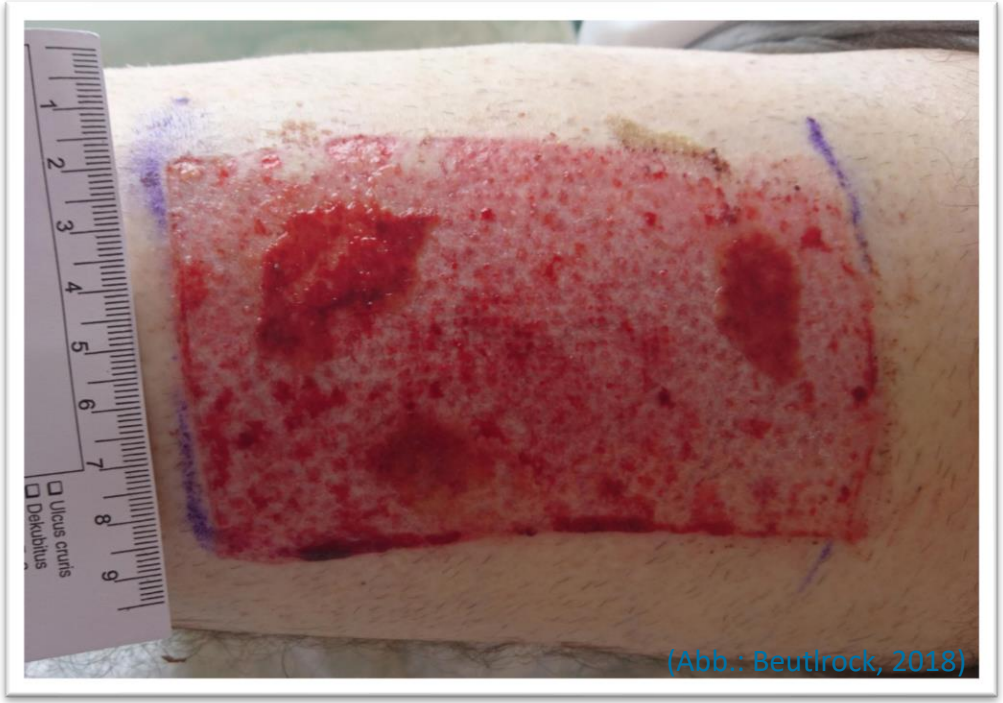

(Abb.: Beutlrock, 2018)

(Abb.: Beutlrock, 2018)

Fallbeispiel:

- 55-jähriger Patient
- Zungengrundkarzinom
- Mundbodenkarzinom

(Abb.: Beutlrock, 2018)

Entnahmestelle Oberschenkel links

(Abb.: Beutlrock, 2018)

Entnahmestelle Unterarm links
Deckung durch Haut von Oberschenkel links

(Abb.: Beutlrock, 2018)

Deckung Zunge/Mundboden durch Haut von Unterarm links

(Abb.: Beutlrock, 2018)

Nach 6 Tagen:

(Abb.: Beutlrock, 2018)

Nach 11 Tagen:

Nach 14 Tagen:

(Abb.: Beutlrock, 2018)

Nach 6 Tagen:

(Abb.: Beutlrock, 2018)

Nach 11 Tagen:

(Abb.: Beutlrock, 2018)

Nach 14 Tagen:

(Abb.: Beutlrock, 2018)

Nach 6 Monaten:

(Abb.: Beutlrock, 2019)

Nach 6 Tagen:

(Abb.: Beutlrock, 2018)

Nach 11 Tagen:

(Abb.: Beutlrock, 2018)

Nach 14 Tagen:

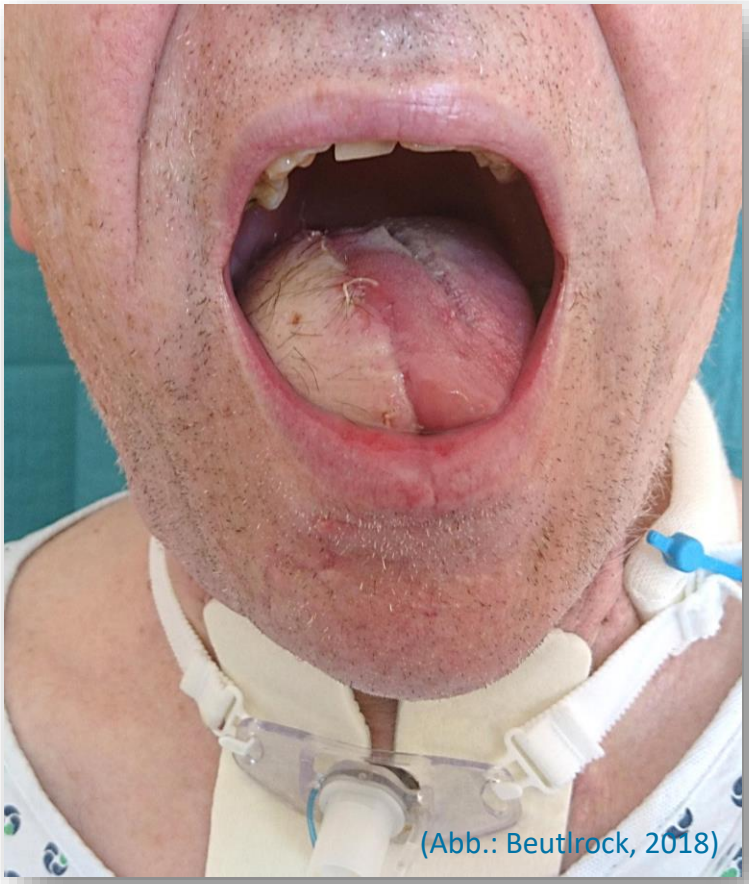
(Abb.: Beutlrock, 2018)

Nach 6 Monaten:

(Abb.: Beutlrock, 2019)

(Abb.: Beutlrock, 2018)

Zu Beginn der Therapie:

(Abb.: Beutlrock, 2018)

Nach 6 Monaten:

(Abb.: Beutlrock, 2019)

Zu Beginn der Therapie:

(Abb.: Beutlrock, 2018)

Nach 6 Monaten:

(Abb.: Beutlrock, 2019)

Wenn die Wunde nicht heilt

Wundheilungsstörungen bei chronischen Wunden

Fibrinpersistenz	**Keimbesiedelung**	Ischämie
(Abb.: Beutlrock, 2017)	 vaTec GmbH, 2017)	(Abb.: www.Venenwinkler.at, 2017)

Keimbesiedelung - Wundreinigung

Wunde auswischen - aber wie?

Die Wundreinigung erfolgt grundsätzlich aus der Wunde heraus!

(Abb. : Beutlrock, 2017)

(Abb.: https://www.seifengalerie.de/Anatomische-Pinzette-aus-Edelstahl#&gid=1&pid=1, 2020)

(Schwarzkopf, A.: Wund Management 2017; 11 (6). S. 304-305)

Keimbesiedelung - Abstrich

Abstrich - aber wie?

1. Bakteriologischer Abstrich in Form des **Essener Kreisels**
2. Bakteriologischer Abstrich in **Levine-Technik**

(Abb. : Beutlrock, 2017)

(Abb.: https://meddax24.de/servoprax-abstrichtupfer-amies, 2020)

Keimbesiedelung - Abstrich

1. Bakteriologischer Abstrich in Form des **Essener Kreisels**:

- Abstrichentnahme von außen nach innen kreisend
- Indikation bspw. gezielte Suche von MRE bei Erstvorstellung von Patienten
- Keine Wundsäuberung vor Abstrich

(Abb. : Beutlrock, 2017)

(Initiative Chronische Wunden e. V. : ABCDE-Regel für die Diagnostik chronischer Wunden, S.2, 3)

Keimbesiedelung - Abstrich

2. Bakteriologischer Abstrich in **Levine-Technik**:

- Abstrichentnahme aus einem circa 1cm² großen, klinisch infiziert erscheinendem Areal der Wunde
- Indikation bspw. gezielte Suche von Erregern bei V. a. Wundinfektion
- Wundsäuberung vor Abstrich

(Abb. : Beutlrock, 2017)

(Initiative Chronische Wunden e. V. : ABCDE-Regel für die Diagnostik chronischer Wunden, S.2, 3)

Wenn die Wunde nicht heilt

Wundheilungsstörungen bei chronischen Wunden

Fibrinpersistenz	Keimbesiedelung	**Ischämie**
(Abb.: Beutlrock, 2017)	 vaTec GmbH, 2017)	(Abb.: www.Venenwinkler.at, 2017)

(Abb.: Beutlrock, 2018)

(Abb. : Beutlrock, 2016)

Fallbeispiel:

- 44-jährige Patientin
- Ausgeprägtes Erysipel linkes Bein
- Chronisch venöse Insuffizienz Grad 3b nach Widmer

(Abb.: Beutlrock, 2018)



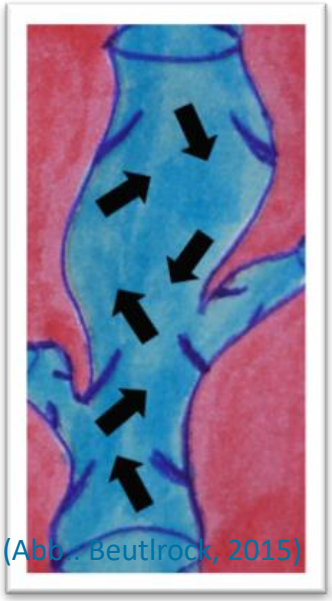

(Abb.: Beutlrock, 2015)

Stadieneinteilung der CVI nach Widmer	
Grad 1	Corona phlebectatica paraplantaris, Phlebödem
Grad 2 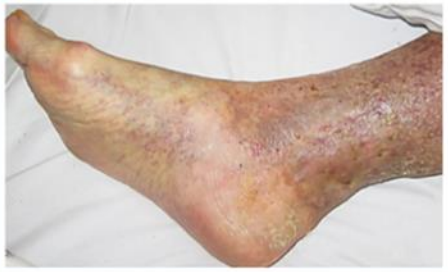	Trophische Hautveränderungen
Grad 3 (Abb. : Beutlrock, 2017)	Ulcus cruris a) abgeheilt b) floride

(Abb.: Beutlrock, 2018)

(Abb. : Beutlrock, 2016)

Fallbeispiel:

- 44-jährige Patientin
- Ausgeprägtes Erysipel linkes Bein
- Chronisch venöse Insuffizienz Grad 3b nach Widmer

Wundreinigung:



(Abb.: Beutlrock, 2018)

(Abb.: Beutlrock, 2016)

Wundreinigung:

(Abb.: https://www.intermed.de, 2018)

(Abb.: Beutlrock, 2016)

Wundauflage:

(Abb.: Beutlrock, 2018)

(Abb.: Beutlrock, 2016)

Therapie:



(Abb.: Beutlrock, 2018)

(Abb.: https://www.intermed.de, 2018)

(Abb.: Beutlrock, 2018)

(Abb.: Beutlrock, 2016)

Kausaltherapie:

(Abb.: Beutlrock, 2015)

(Abb.: Beutlrock, 2016)

Kausaltherapie:

(Abb.: Beutlrock, 2015)

(Abb.: Beutlrock, 2016)

Kausaltherapie:

(Abb.: Beutlrock, 2015)

(Abb.: Beutlrock, 2015)

(Abb.: Beutlrock, 2016)

Kausaltherapie:

Anlage Phlebologischer Kompressionsverband:

Siehe AWMF Leitlinie „Medizinische Kompressionstherapie der Extremitäten…“

(Abb.: Beutlrock, 2016)

Therapie:



(Abb.: Beutlrock, 2018)

(Abb.: https://www.intermed.de, 2018)

(Abb.: Beutlrock, 2018)

(Abb.: Beutlrock, 2015)

(Abb.: Beutlrock, 2016)

Tag 3:

(Abb.: Beutlrock, 2016)

Tag 6:

(Abb.: Beutlrock, 2016)

Tag 14:

(Abb.: Beutlrock, 2016)

Tag 21:

(Abb.: Beutlrock, 2016)

Zu Beginn der Therapie:

(Abb.: Beutlrock, 2016)

Tag 21:

(Abb.: Beutlrock, 2016)



(Abb.: Beutlrock, 2016)



(Abb.: www.medi.de, 2018)

(Abb.: Beutlrock, 2016)

Anlagedruck Kompressionsklassen

	Klasse I	Klasse II	Klasse III	Klasse IV
Deutschland	18-21	**23-32**	34-46	>49
Großbritannien	14-17	18-24	25-35	Keine Angabe
Frankreich	10-15	15-20	20-36	>36
USA	15-20	20-30	30-40	Keine Angabe

In Deutschland Marktanteil MKS KKL 2:

- ca. 80 - 85 %

(https://eurocom-info.de/wp-content/uploads/2015/10/eurocom_aktuell_04_2015.pdf)

Anlagedruck Kompressionsklassen

	Klasse I	Klasse II	Klasse III	Klasse IV
Deutschland	18-21	**23-32**	34-46	>49
Großbritannien	14-17	18-24	25-35	Keine Angabe
Frankreich	10-15	**15-20**	20-36	>36
USA	15-20	20-30	30-40	Keine Angabe

<u>In Frankreich Marktanteil MKS KKL 2:</u>

- ca. 95 %

(https://eurocom-info.de/wp-content/uploads/2015/10/eurocom_aktuell_04_2015.pdf)

Anlagedruck Kompressionsklassen

	Klasse I	Klasse II	Klasse III	Klasse IV
Deutschland	**18-21**	23-32	34-46	>49
Großbritannien	14-17	18-24	25-35	Keine Angabe
Frankreich	10-15	**15-20**	20-36	>36
USA	15-20	20-30	30-40	Keine Angabe

In Deutschland Marktanteil MKS KKL 1:

- ca. 5 – 9 %

(https://eurocom-info.de/wp-content/uploads/2015/10/eurocom_aktuell_04_2015.pdf)

Anlagedruck Kompressionsklassen

	Klasse I	Klasse II	Klasse III	Klasse IV
Deutschland	**18-21**	23-32	34-46	>49
Großbritannien	14-17	18-24	25-35	Keine Angabe
Frankreich	10-15	**15-20**	20-36	>36
USA	15-20	20-30	30-40	Keine Angabe

(https://eurocom-info.de/wp-content/uploads/2015/10/eurocom_aktuell_04_2015.pdf)

Empfehlung laut Leitlinie:

„Eine starre Zuordnung einer Kompressionsklasse zu einer Diagnose ist nicht sinnvoll. Ziel der Kompressionstherapie ist die Besserung des klinischen Befundes….“

(Leitlinie: Medizinische Kompressionstherapie der Extremitäten mit Medizinischem Kompressionsstrumpf (MKS), Phlebologischem Kompressionsverband (PKV) und Medizinischen adaptiven Kompressionssystemen (MAK) AWMF-Registernummer: 037/005, S. 11)

An- und Ausziehhilfen

Verordnungsrelevante Indikationen sind unter anderem:

- Altersbedingte Kraftminderung
- Lähmungen, Arthrose, Rheuma, Adipositas per magna
- Degenerative Erkrankungen im Handbereich
- Wirbelsäulen-/Hüft-/Knieversteifungen

(Abb.: www.medi.de, 2017)

(Abb.: www.medical.de, 2017)

(Abb.:www.sigvaris.com, 2016)

(Leitlinie: Medizinische Kompressionstherapie der Extremitäten mit Medizinischem Kompressionsstrumpf (MKS), Phlebologischem Kompressionsverband (PKV) und Medizinischen adaptiven Kompressionssystemen (MAK) AWMF-Registernummer: 037/005, S. 15)

(Abb.: Beutlrock, 2018)

(Abb.: Beutlrock/Hacker 2016)

Fallbeispiel:

- 45-jährige Patientin
- Wundinfektion
- Nierenversagen

Wundreinigung:

(Abb.: Beutlrock, 2018)

(Abb.: Beutlrock/Hacker 2016)

Wundauflage:



(Abb. : Beutlrock, 2018)

(Abb.: Beutlrock/Hacker 2016)

Therapie:

(Abb.: Beutlrock, 2018)

(Abb. : Beutlrock, 2018)

(Abb.: Beutlrock/Hacker 2016)

Tag 3

(Abb.: Beutlrock/Hacker 2016)

Tag 9

(Abb.: Beutlrock/Hacker 2016)

Tag 15

(Abb.: Beutlrock/Hacker 2016)

Tag 26

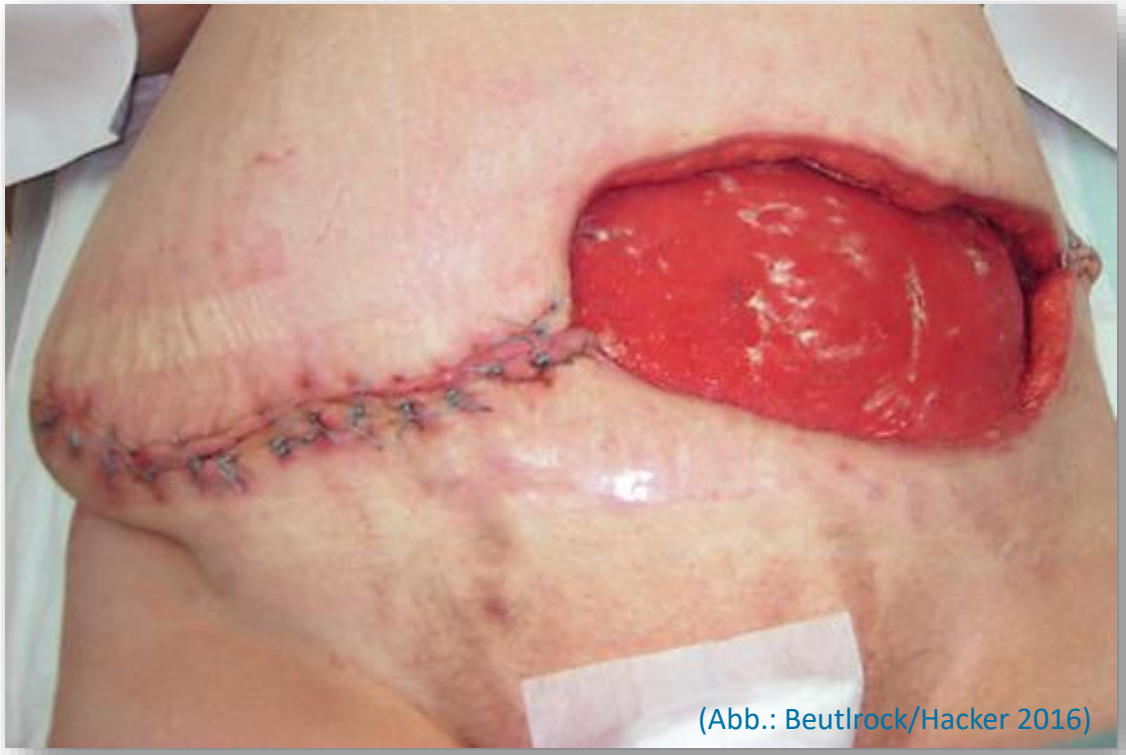
(Abb.: Beutlrock/Hacker 2016)

Tag 45

(Abb.: Beutlrock/Hacker 2016)

Tag 78

Zu Beginn der Therapie:

(Abb.: Beutlrock/Hacker 2016)

Tag 78:

(Abb.: Beutlrock/Hacker 2016)

Literaturverzeichnis

- Deutsche Gesellschaft für Phlebologie (2018): Leitlinie: Medizinische Kompressionstherapie der Extremitäten mit Medizinischem Kompressionsstrumpf (MKS), Phlebologischem Kompressionsverband (PKV) und Medizinischen adaptiven Kompressionssystemen (MAK). AWMF-Registernummer: 037/005. Letzte Überarbeitung 12/2018.
- Eurocom e.V. (2015): Der Fall des Monats. Kompressionstherapie mit der Kompressionsklasse 1 Eurocom Aktuell Nr. 04/15, URL:https:// eurocom-info.de/wpcontent/uploads/2015/10/eurocom_aktuell_04_2015.pdf (Stand: 28.02.2019)
- Initiative Chronische Wunden e.V.: ABCDE-Regel für die Diagnostik chronischer Wunden, URL: https://www.icwunden.de/fileadmin/ Fachinfos/Standards/ABCDE-Regel.pdf (Stand: 23.03.19).
- Vasel-Biergans, A. (2018): Wundauflagen Band 1. Konventionelle und hydroaktive Wundauflagen. 4. Auflage. Wissenschaftliche Verlagsgesellschaft, Stuttgart.

Ischämie - Dekubitus

Ischämie - Dekubitus

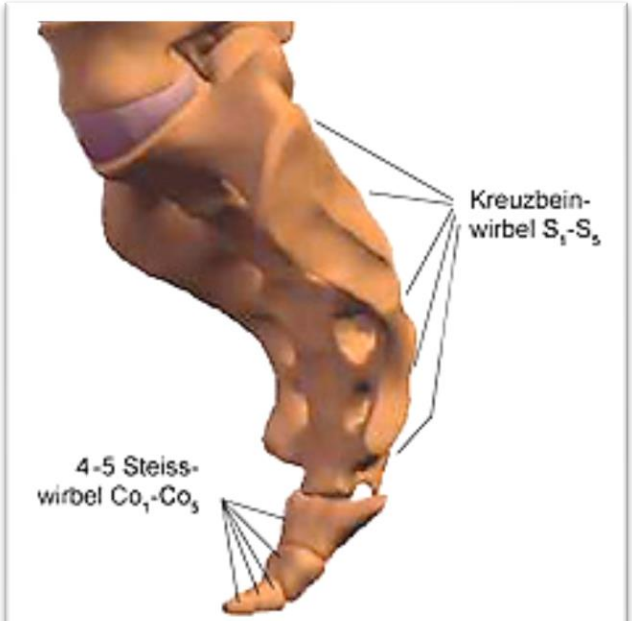

(Abb.: vmrz0100.vm.ruhr-uni-bochum.de)

(Quelle: Beutlrock T.)

Fallbeispiel

Anamnese:

- 13-jähriger Patient
- Lebt bei Mutter
- Siebte Klasse Realschule
- BMI: 19 kg/m²

Diagnosen:

- Morbus Hirschsprung
- Dekubitus Kategorie … Fersen bds.

(Abb.: Beutlrock, 2014)

Wundreinigung

(Abb.: Beutlrock, 2014)

Isotone Kochsalzlösung

(Abb.: Beutlrock, 2016)

(Abb.: Beutlrock, 2014)

Wundauflage

(Abb.: Beutlrock, 2014)

Polyurethanschaum

(Abb.: Beutlrock, 2014)

(Abb.: Beutlrock, 2014)

Kausaltherapie

- Bewegungsplan
- Freilagerung der Fersen
- Druckverteilende Hilfsmittel

(Abb.: Beutlrock, 2014)

(Abb.: Beutlrock, 2014)

(Abb.: Beutlrock, 2014)

Tag 28

(Abb.: Beutlrock, 2014)

Tag 42

(Abb.: Beutlrock, 2014)

Tag 56

(Abb.: Beutlrock, 2014)

Zu Beginn der Therapie:

(Abb.: Beutlrock, 2014)

Tag 56:

(Abb.: Beutlrock, 2014)

Literaturverzeichnis

- Deutsche Gesellschaft für Phlebologie (2018): Leitlinie: Medizinische Kompressionstherapie der Extremitäten mit Medizinischem Kompressionsstrumpf (MKS), Phlebologischem Kompressionsverband (PKV) und Medizinischen adaptiven Kompressionssystemen (MAK). AWMF-Registernummer: 037/005. Letzte Überarbeitung 12/2018.
- Eurocom e.V. (2015): Der Fall des Monats. Kompressionstherapie mit der Kompressionsklasse 1 Eurocom Aktuell Nr. 04/15, URL:https:// eurocom-info.de/wpcontent/uploads/2015/10/eurocom_aktuell_04_2015.pdf (Stand: 28.02.2019)
- Initiative Chronische Wunden e.V.: ABCDE-Regel für die Diagnostik chronischer Wunden, URL: https://www.icwunden.de/fileadmin/ Fachinfos/Standards/ABCDE-Regel.pdf (Stand: 23.03.19).
- Vasel-Biergans, A. (2018): Wundauflagen Band 1. Konventionelle und hydroaktive Wundauflagen. 4. Auflage. Wissenschaftliche Verlagsgesellschaft, Stuttgart.