Update Harnröhrenstriktur

Florian Schmid, M.D. Ph.D.
Oberarzt i.V., Kantonsspital Chur

18. Pflegekongress für Urologie, Donnerstag 23.09.2021

Kantonsspital Graubünden

1

Einleitung

- Harnröhrenstriktur: Funktionelle Obstruktion im unteren Harntrakt
- Bei chronischem Verlauf bis Einschränkung Nierenfunktion möglich
- Verminderung der Lebensqualität
- Herausforderung für den Urologen, insbesondere Rezidive

Kantonsspital Graubünden

2

Epidemiologie

- Prävalenz in der Gesamtbevölkerung 1%
- 50% iatrogen oder idiopathisch
- Inzidenz zunehmend im Alter: >65 Jahre >100 Fälle pro 100'000 Einwohner
- Anteriore Urethra am meisten betroffen (90%), insbesondere bulbäre Anteile (45%)
- Urethrastriktur der Frau äusserst selten

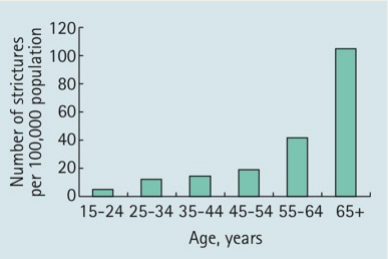

McMillan et al. 1994

Kantonsspital Graubünden

3

Klassifizierung

- Anatomische Einteilung
  - **Anterior = distal**
    (meatal, glandular, penil, bulbär)
  - **Posterior = proximal**
    (membranös, prostatisch, Blasenhals)
- Länge der Striktur
  - **Kurzstreckig** (<1cm)
  - **Langstreckig** (>1cm)

Kantonsspital Graubünden

4

Klassifizierung

Table 4.1: EAU classification according to the degree of urethral narrowing

Category	Description	Urethral lumen (French [Fr])	Degree
0	Normal urethra on imaging	-	-
1	Subclinical strictures	Urethral narrowing but ≥ 16 Fr	Low
2	Low grade strictures	11-15 Fr	
3	High grade or flow significant strictures	4-10 Fr	High
4	Nearly obliterative strictures	1-3 Fr	
5	Obliterative strictures	No urethral lumen (0 Fr)	

Kantonsspital Graubünden

5

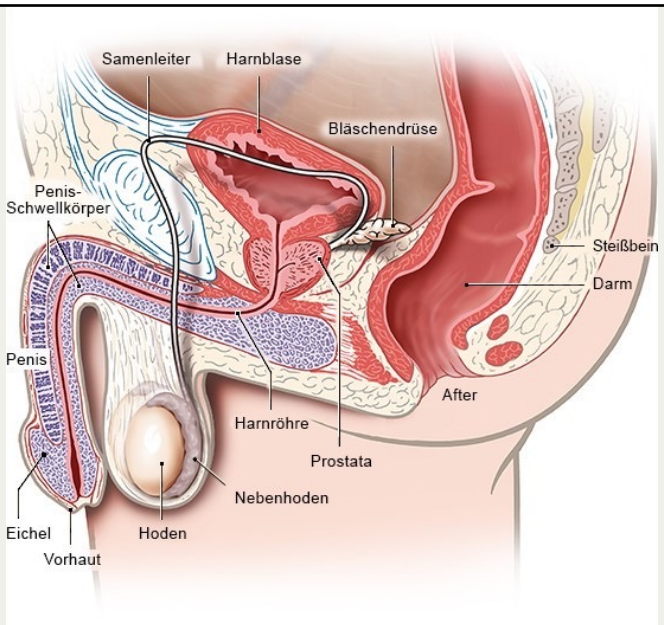

Kantonsspital Graubünden

6

Aetiologie

- **Iatrogen nach Manipulation oder Intervention**
  - Traumatische DK-Einlage
  - Zystoskopie (starr > flexibel)
  - TUR (wichtigste Spätkomplikation!)
  - Operative Hypospadiekorrektur (komplex!)
  - Radikale Prostatektomie

Kantonsspital Graubünden

7

Aetiologie

- **Andere Gründe**
  - Beckentraumata mit Begleitverletzung Urethra («straddle injuries»)
  - Bestrahlungstherapie

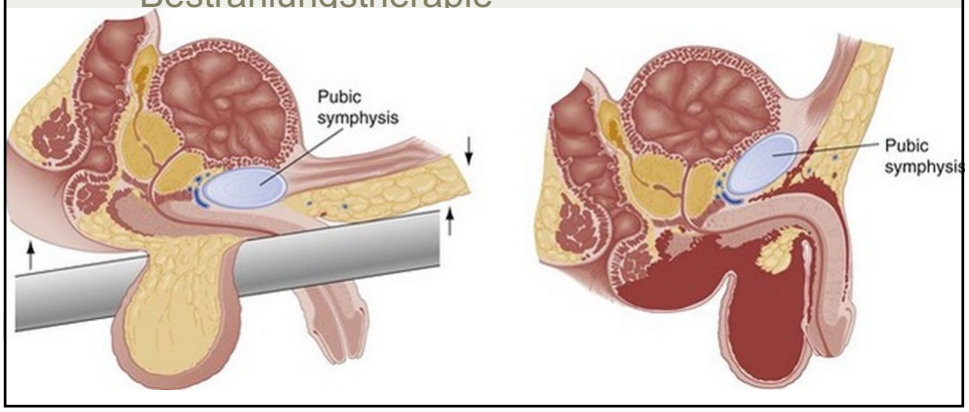

8

Exkurs Aetiologie

- **Lichen sclerosus et atrophicus**
  - Chronisch-rezidivierende und entzündliche Dermatose
  - In 20% Urethra mitbetroffen
  - In fast 50% die Ursache hinter panurethralen Befall
  - Verschlechterung durch Manipulation (Zystoskopie, DK-Einlage, Bougieren, etc.)
  - Autoimmune Reaktion?

Kantonsspital Graubünden

9

Pathophysiologie

- Histologisch narbiger Umbau des subepithelialen Gewebes bis Corpus spongiosum → Verengung des Lumens

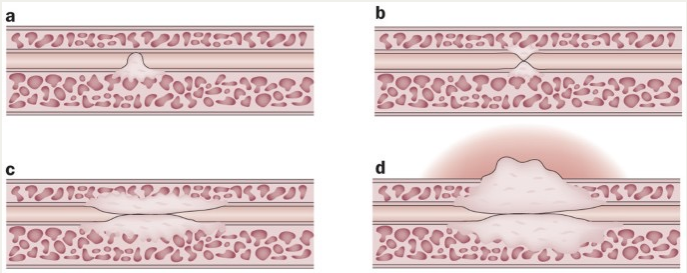

Kantonsspital Graubünden

10

Pathophysiologischer Mechanismus

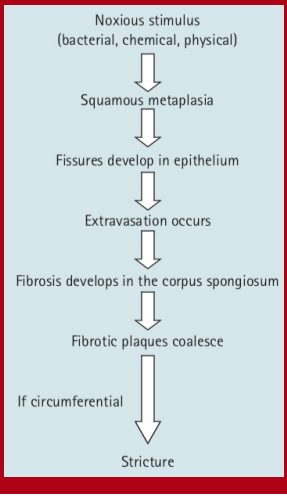

Mundy et Andrich 2011

Kantonsspital Graubünden

11

Histologie

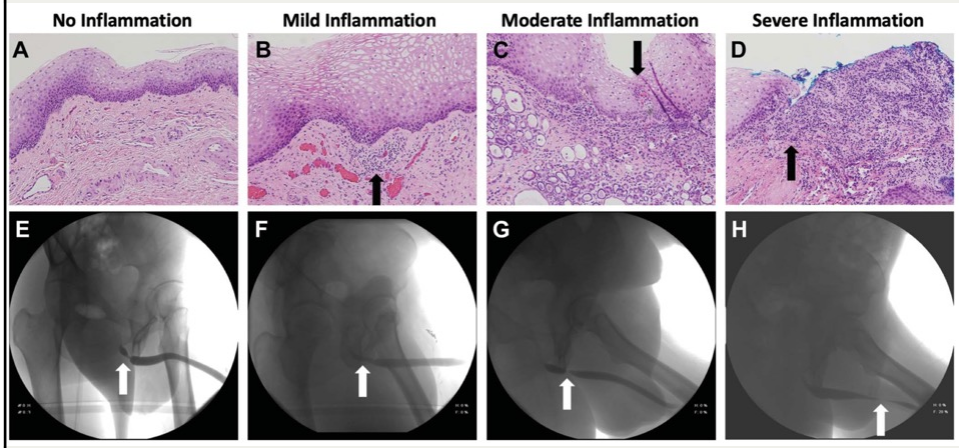

Grimes et al 2019

Kantonsspital Graubünden

12

Symptomatik

- **Obstruktive und irritative Miktionsbeschwerden**
  - Abgeschwächter Harnstrahl
  - Verlängerte Miktionszeit
  - Nachträufeln
  - Restharngefühl
  - Pollakisurie
  - Palmurie (distale Striktur)
  - (Urge- und Dysurie)

Kantonsspital Graubünden

13

Symptomatik

- **Mögliche klinische Präsentation bei Erstmanifestation**
  - Harnverhalt oder chronische Retentionsblase (mit/ohne Schädigung des oberen Harntraktes)
  - Rezidivierende Harnwegsinfektionen
  - Makrohämaturie

Kantonsspital Graubünden

14

Diagnostik

- Klinische Untersuchung
- Uroflow
- Ultraschall: Restharnmessung und Nieren
- *Retrograde Urethrographie*
- Miktionszysturethrographie
- Urethrozystoskopie
- (Urodynamik)

Kantonsspital Graubünden

15

Uroflow

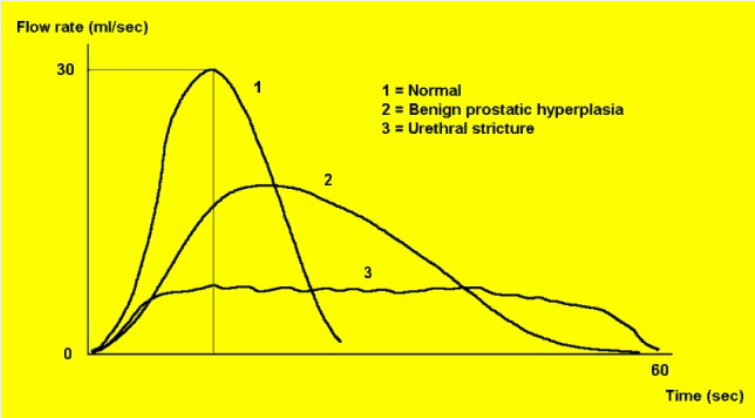

Kantonsspital Graubünden

16

Urethrographie

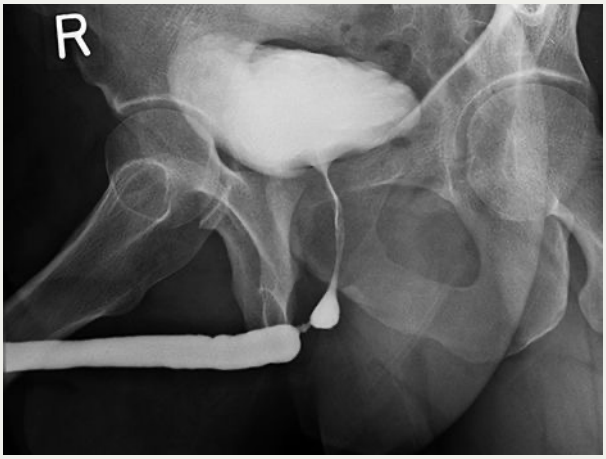

Kantonsspital Graubünden

17

Fallbeispiel 1

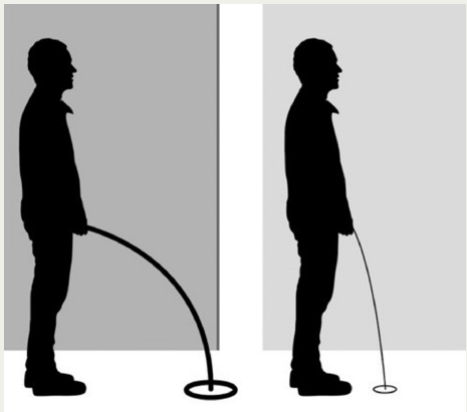

45-jähriger Pat

- Abgeschwächter Harnstrahl, Wasserlösen dauert lange, häufig gehen, Blase nicht leer
- Als Jugendlicher lange im Spital wegen «geplatztem Blinddarm»
- Sonst gesund ohne Nebenerkrankung

Kantonsspital Graubünden

18

Diagnostik

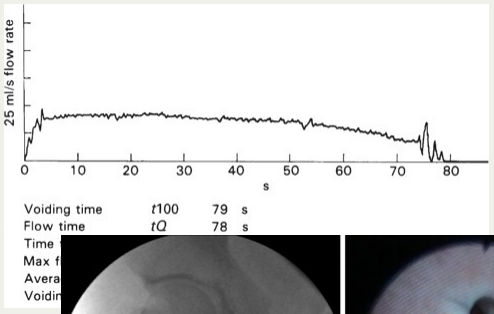

Uroflow

Sonographie 170ml Restharn

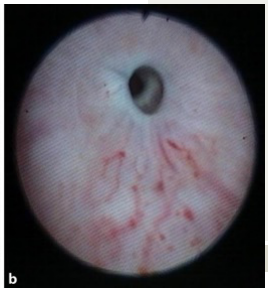

Retrograde Urethrographie

Zystoskopie

Kantonsspital Graubünden

19

Therapie

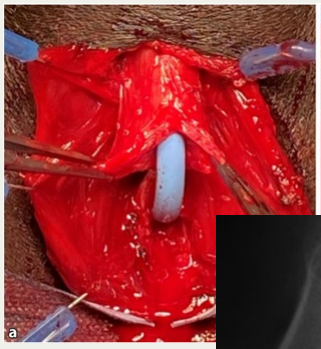

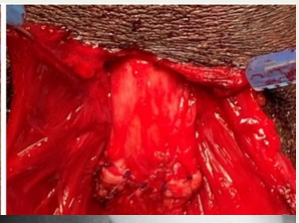

Offene Harnröhrenplastik mit End-zu-End Anastomose

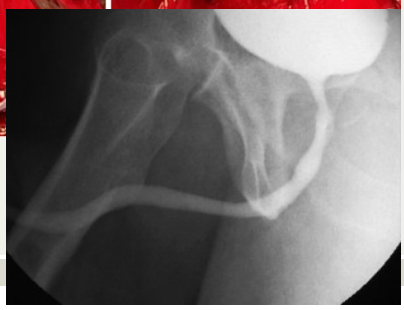

Urethrographie 3 Monate postoperativ

«Harnstrahl stark»

30ml Restharn

Kantonsspital Graubünden

20

Therapieoptionen

- Bougierung / Dilatation
- Urethrotomia interna
- Meatotomie
- Blasenhalsinzision

} **minimal-invasiv**

- Harnröhrenrekonstruktion **= offen/invasiv**

Kantonsspital Graubünden

21

Minimal-invasive Eingriffe

Kantonsspital Graubünden

22

Bougierung

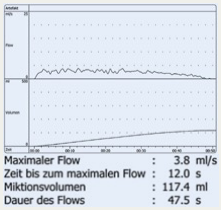

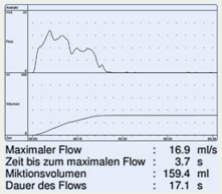

- Einmalkatheter
- Bougierstifte
- Charrière 10 bis 22/24
- Exzellenter unmittelbarer Effekt
- Vorteile: Ambulant, keine Narkose notwendig, wenig schmerzhaft
- Nachteile: Hohe Rezidivrate (85% in 2J)

Kantonsspital Graubünden

23

Permanente Dilatation

- Einlage von Platzhaltern (z.B. UroLume® oder Memokath®)
- Zu En te ob
  - res
  - pern
  - ple

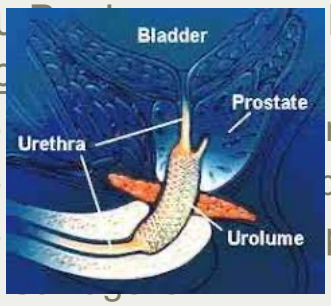

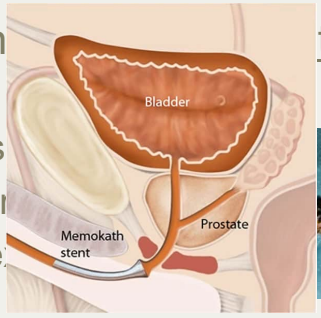

Kantonsspital Graubünden

24

Urethrotomia interna

- «Inner
- Vorteil rer Aufen
- Nacht 40-85% in 4J)
- **Cave** röhre (Sphir
- Höchs kurzst

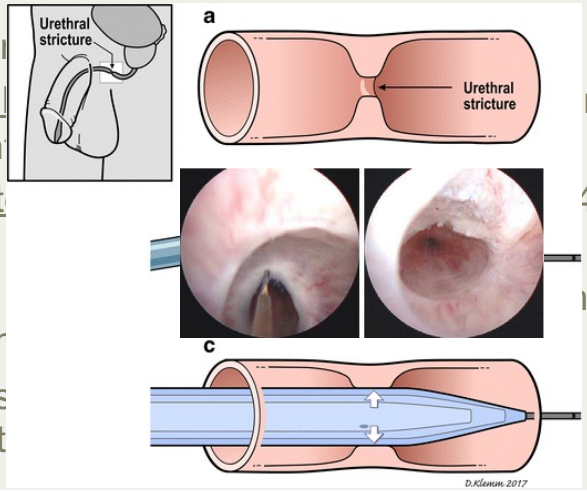

Sachse 1980

Kantonsspital Graubünden

25

Meatotomie

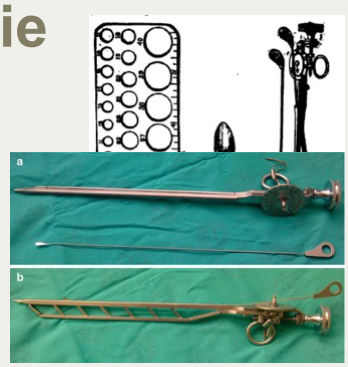

- «Meatotomie nach Otis»
- Distale Harnröhrenstrikturen:
  - Meatusstenose
  - Fossa navicularis
  - glanduläre Strikturen
- Vorteile: Hohe Patientenzufriedenheit, langfristige Heilungsrate 85%
- Nachteile: DK für 2-7 Tage

Otis 1876

Kantonsspital Graubünden

26

Blasenhalsinzision

- Methode nach Turner-Warwick (TUI)

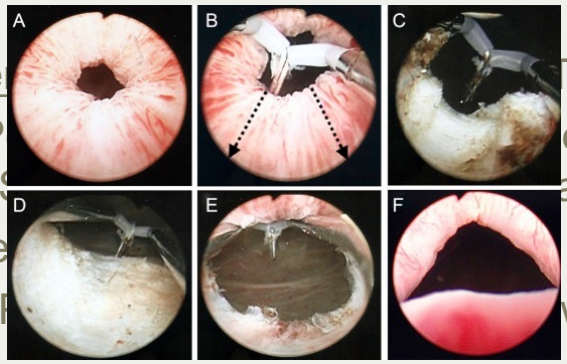

- Blase TUR-P
- RF: P eit, kalte ata
- Art de
- TUR- werden

Turner-Warwick et al. 1973

Kantonsspital Graubünden

27

Offene Harnröhrenrekonstruktionen

Kantonsspital Graubünden

28

Anatomische Lage

1. Meatal und glandulär
2. Penil und panurethral
3. Bulbär

4. (Vesikourethrale Anastomosenstriktur)

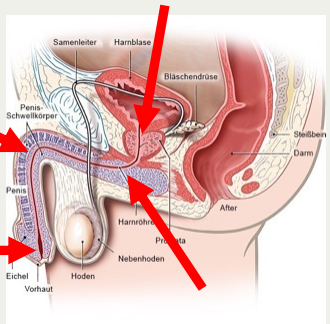

Kantonsspital Graubünden

29

1. Meatal und glandulär

- Offene Rekonstruktionen gelten als *Goldstandard* sobald mehr als alleinige Meatusstenose vorliegt

- Eingriffe
  - Erweiterte Meatotomie
  - Plastische Meatotomie
  - Urethrallappenplastik

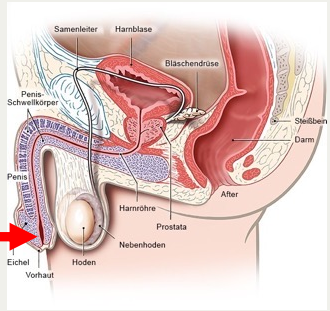

Kantonsspital Graubünden

30

Erweiterte Meatotomie

- Inzision des ventralen U
- Bougierung der Harnröl
- Exzision von fibrotische gesundes Gewebe
- Er Be

Morey et al 2007

Kantonsspital Graubünden

31

Plastische Meatotomie

- Techn
- Ventra
- Dorsa webe
- Zusät des Meatu
- Hohe

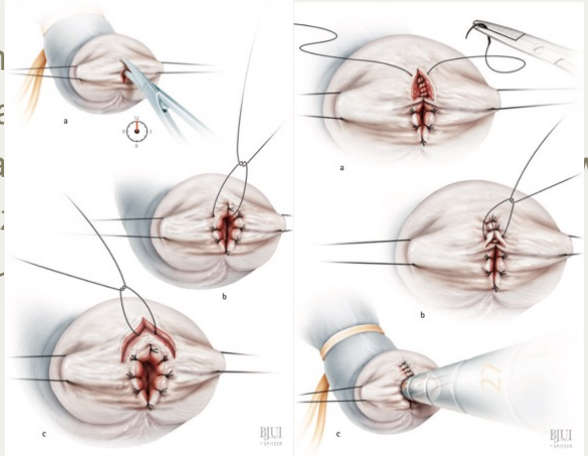

Malone 2004

Kantonsspital Graubünden

32

Urethrallappenplastik

- Rekonstruktion der distalsten penilen Harnröhrenabschnitte
- Lokale oder gestielte Lappen aus:
  - Präputialhaut
  - Peniler Haut
- Früheste Form beschrieben durch Horton (1981) als sog. «triangluärer, glandulärer Hautflap»

Kantonsspital Graubünden

33

Urethrallappenplastik

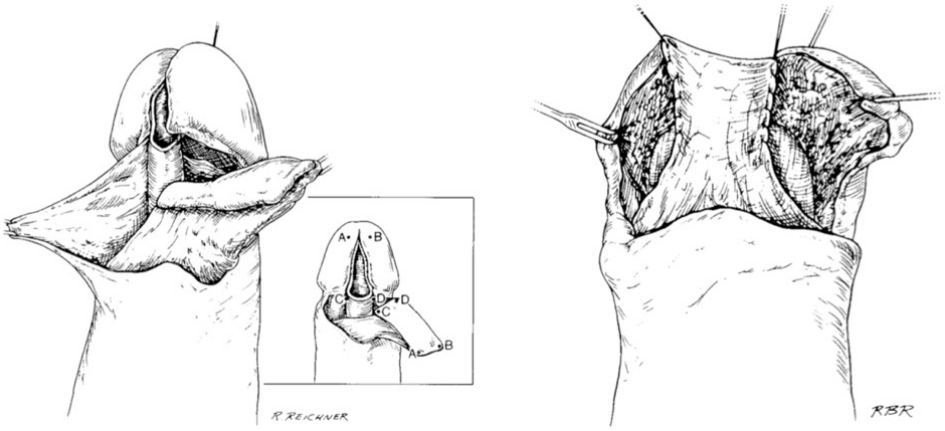

Jordan 1987

Kantonsspital Graubünden

34

2. Penil und panurethral

- Komplex und herausfordernd
- Oftmals mehrere Eingriffe notwendig
- Einzeitiges Verfahren mit Mundschleimhaut vor mehrzeitigen Eingriffen mit Lappenplastik
- Evidenzlage relativ schmal

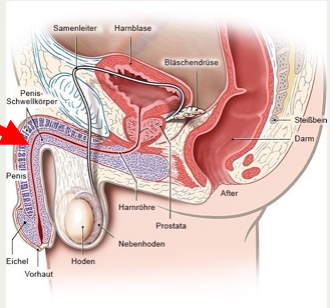

Kantonsspital Graubünden

35

Penile und panurethrale Harnröhrenstriktur

- Techniken
  - Urethraplastik nach
    - Johanson (1950)
    - Schreiter/Noll (1987)
    - Orandi (1972)
  - Rekonstruktion mit Mundschleimhaut:
    - Kulkarni- oder Barbagli-Technik (seit 2000)

Kantonsspital Graubünden

36

Offene Harnröhrenplastik mit autologem Gewebe

- Gewebetransplantation zur Rekonstruktion von längerstreckigen Strikturen
  - Lappenplastik
  - Oberschenkelspalthaut
  - *Mundschleimhaut*
- Inlay- oder Onlay-Technik
- Einzeitige (Mundschleimhaut) vor mehrzeitigen Verfahren (Lappenplastiken, wenn komplex)

Kantonsspital Graubünden

37

Urethraplastik nach Johanson

- Verwendung von perinealer oder skrotaler Haut
- Limitationen wegen Haarwachstum
- *Komplikationen*: rezidivierende Harnwegsinfekte, Abszesse, Fistelbildung, Harnröhrendivertikel, Harnröhrensteine

Kantonsspital Graubünden

38

Urethraplastik nach Schreiter/Noll

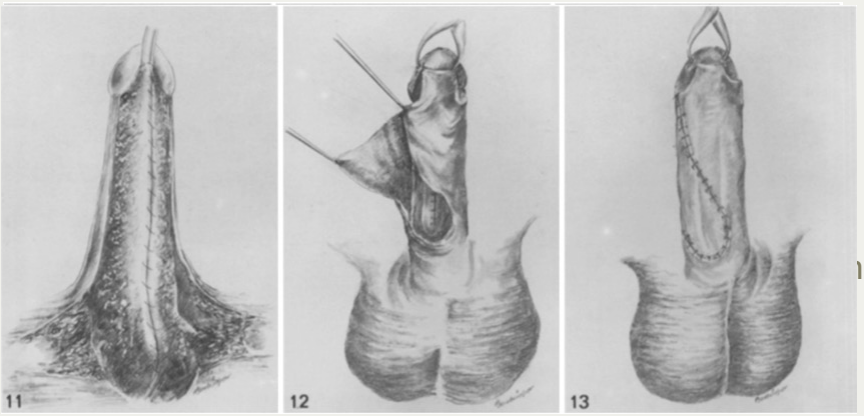

Schreiter et Noll 1987

Kantonsspital Graubünden

39

Urethraplastik nach Orandi

- Schenklappen (sog. Inversionsgraft) aus peniler Haut
- Rekonstruktion der anterioren oder posterioren Harnröhre

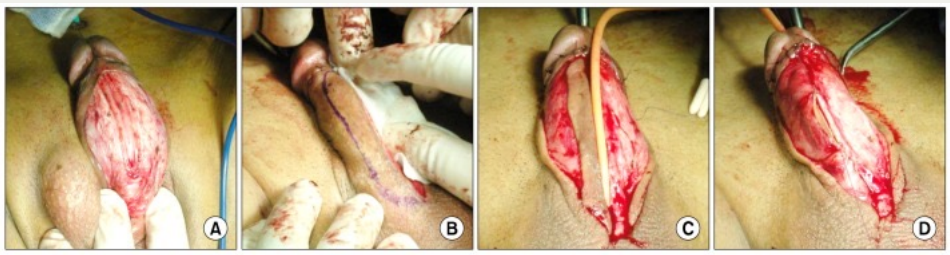

Orandi 1972

Kantonsspital Graubünden

40

Rekonstruktion mit Mundschleimhaut

- Nachteil plastiken: Morbidit
- ***Barbagl***
  - Augm
- Zunehm
  - Funkt esser
  - höher
  - tiefere

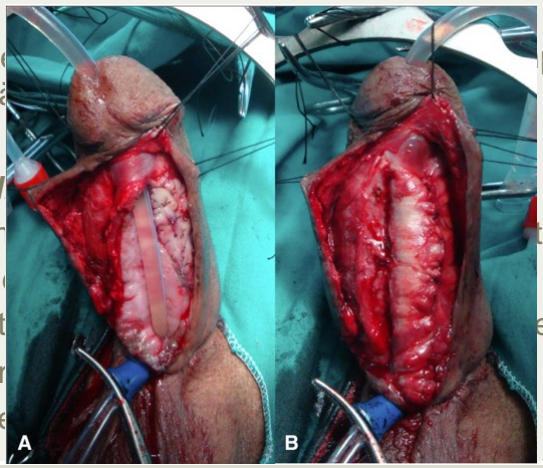

Barbagli 2003, Kulkarni 2009

Kantonsspital Graubünden

41

3. Bulbär

- Langstreckige Strikturen (>1cm) und bei Rezidiven
- Langfristiger Erfolg 80-95% (abhängig von Vorgeschichte / Länge der Striktur)
- Techniken
  - End-zu-End Anastomose
  - Urethraplastik mit Graft oder Lappen
  - Perineale Urethrostomie

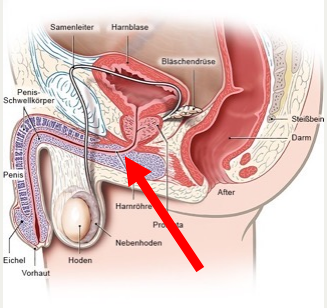

Kantonsspital Graubünden

42

End-zu-End Anastomose

- Indikation: Rezidiv nach Bougierung oder Urethrotomie nach Sachse
- Engstellen von ≤ 2cm
- Technisch «einfach»
- Langzeiterfolgsrate von 90%
- Exzision des fibrotischen und verengten Abschnitts
- Nachteil: Verkürzung des Glieds und ventrale Deviation möglich

Micheli et al. 2002

Kantonsspital Graubünden

43

End-zu-End Anastomose

- Methoden
  - Spatulierung und E/E-Anastomose in Einzelknopftechnik
  - Longitudinale Strikturotomie und transversaler Verschluss (Heineke-Mikulicz-Prinzip)

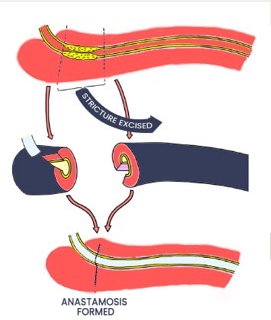

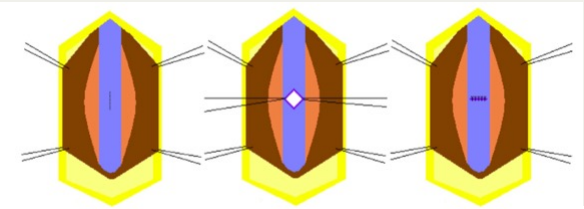

Kantonsspital Graubünden

44

Urethraplastik mit Graft oder Lappen

- Bei bulbären Strikturen deutlic
- Strikturotom
  Mundschlei
- Ventrale, dc
- Erfolgsrate

- Lappen tec
  Komplikatio

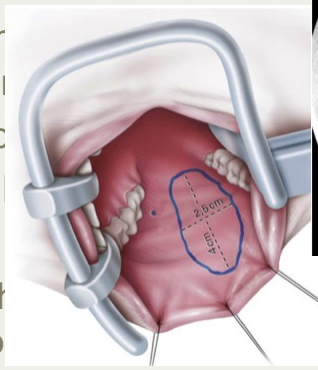

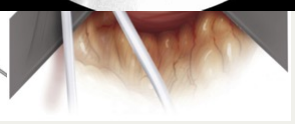

Barbagli 2013

Kantonsspital Graubünden

45

Perineale Urethrostomie nach Boutonière

- Letzte Therap situationen bei
  komplett des
- Lange Vor- u

- Zuverlässige
  erstaunlicher zufriedenheit
- Hohe Reinter Fälle)

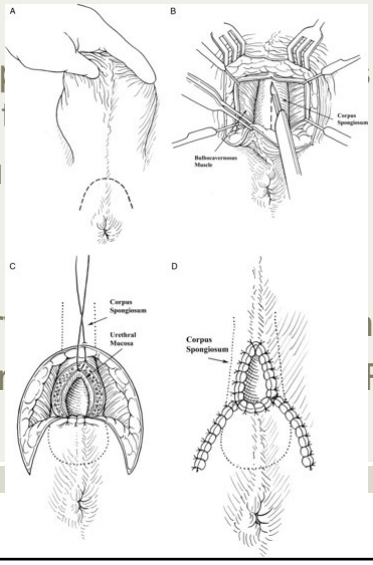

Myers et al. 2011

Kantonsspital Graubünden

46

4. Vesikourethrale Anastomosenstriktur

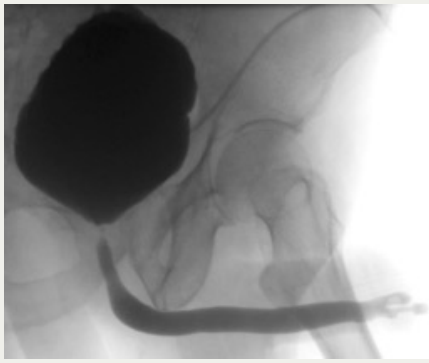

Guidice et al. 2016

Kantonsspital Graubünden

47

Vesikourethrale Anastomosenstriktur

- 1. Endourologischer Versuch, 2. Offen mit Anastomose der Harnröhre an den Blasenhals
- Offenheitsrate langfristig 90%
- Komplette Resektion des narbigen Areals notwendig → Läsion des Sphinkters oft unumgänglich (!)
- Drittgradige Belastungsinkontinenz → artifizieller Sphinkter

Guidice et al. 2016

Kantonsspital Graubünden

48

Nachsorge

- Erstes follow-up 3 Monate postoperativ, dann nach 12 und 24 Monaten
- Messung von funktionellen Resultaten (Uroflow/RH), retrograde Urethrographie und Patientenzufriedenheit (PROM)
- Fokus auf frühzeitiger Erkennung eines Rezidivs
  - meiste Rezidive innerhalb 1J postoperativ
  - nach Urethraplastiken auch später

Kantonsspital Graubünden

49

Fallbeispiel 2

- 76-jähr
- Lebt wä hailand
- Wasser
- Brenne reiz
- «Harnr ngenheit

Kantonsspital Graubünden

50

Fallbeispiel 2

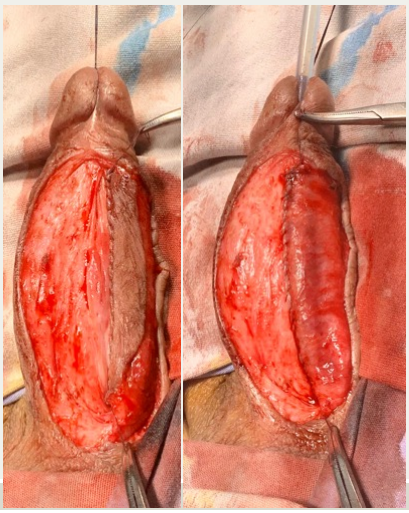

Kantonsspital Graubünden

51

Take Home Message

- Urethrastrikturen reduzieren die Lebensqualität
- Herausforderung für den Urologen (Rezidive!)
- *Faustregel*: Kurzstreckig = minimal-invasiv *vs.* langstreckig = offen
- Anatomische Lage der Striktur entscheidet über die Wahl der operativen Technik
- Behandlung in erfahrenen Zentren führen zu besseren langfristigen Resultaten

Kantonsspital Graubünden

52

Fragen / Diskussion

florian.schmid@ksgr.ch

Kantonsspital Graubünden

53