UNIVERSITÄTSKLINIKUM AUGSBURG

Urologische Notfälle –

Reagieren vs. Agieren

7. Pflegekongress für Urologie

Dr. U. Löffler , Urologische Klinik des UK Augsburg

21. Oktober 2021 in München

1

UNIVERSITÄTSKLINIKUM AUGSBURG

Urologische Notfälle

2

UNIVERSITÄTSKLINIKUM AUGSBURG

Urologische Notfälle

Anurie / Harnverhalt
(Makro-) Hämaturie
(Nieren- / Harnleiter-) Kolik
Urosepsis
Akutes Skrotum
Fournier´sche Gangrän
Paraphimose
Priapismus

3

UNIVERSITÄTSKLINIKUM AUGSBURG

Anurie / Harnverhalt

- Anurie: Urinausscheidung < 100 ml/ 24 h
- Oligurie: Urinausscheidung < 500 ml/ 24 h

- Harnverhalt: Harnblase gefüllt, Unvermögen zur Urinentleerung

Prärenal	
Renal	Harnblase leer ; Nieren nicht gestaut -> Nephrologie

Postrenal	Nierenbecken / Ureter / Harnblase / Harnröhre / (Vorhaut)

4

Postrenale Harntransportstörung

UNIVERSITÄTSKLINIKUM AUGSBURG

- Nierenbecken
  - Ausgußstein, Infundibulumstein, dekompensierte UAStenose, obstruierender Tumor, Blutkoagel, Pilzbezoar
- Ureter
  - Stein, Tumor, Koagel, externe Kompression, iatrogen (Ligatur, Clip)
- Harnblase
  - Atone Harnblase, obstruierender Tumor, Auslaßpathologie
- Prostata / Harnröhre
  - obstruktive Prostata, Stein, Striktur, [Fremdkörper], Beckenbodenspasmus
- Glans penis / Vorhaut
  - Meatusstenose, Peniskarzinom, absolute Phimose

5

Diagnostik Anurie / Harnverhalt

UNIVERSITÄTSKLINIKUM AUGSBURG

Sonografie

Nieren & Harnblase

- Harnstauungsniere
  - postrenale Ursache wahrscheinlich
    - Restharn → infravesikale Obstruktion
    - kein Restharn → supravesikale Obstruktion
- keine Harnstauungsniere
  - prärenale oder renale Ursache wahrscheinlich → Nephrologie

6

Therapie der Harntransportstörungen

UNIVERSITÄTSKLINIKUM AUGSBURG

Ableitung

- Nierenbecken, Ureter
  - Harnleiterschienung (DJ, MJ), perkutane Nephrostomie
- Harnblase, Prostata, Harnröhre
  - transurethraler / suprapubischer Katheter
- Glans penis / Vorhaut
  - suprapubischer Katheter, „dorsale Inzision" / Vorhautbougierung und transurethraler DK

7

(Makro-) Hämaturie

UNIVERSITÄTSKLINIKUM AUGSBURG

Ursachen: Stein, Tumor, Entzündung, Trauma, Vasculopathie, Koagulopathie,

Jede Makrohämaturie muß abgeklärt werden, aber als Notfall nur bei

- -> Traumatischer Genese (BG-Fall ?)
- -> begleitender Schmerzsymptomatik
- -> kreislaufrelevanter Blutung
- -> Harnblasentamponade

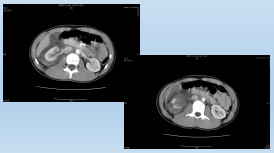

8

(Makro-) Hämaturie - Procedere

UNIVERSITÄTSKLINIKUM AUGSBURG

Ableitung der Harnblase (DK) mit / (ohne) Spülung

Bildgebung (Sonografie / CT / MRT)

Spezifische Behandlung

- ggf. Kreislaufstabilisierung / ggf. Transfusion / Analgesie
- selektive Gefäßembolisation an der Niere; Nephrektomie; MJ-Ureterenkatheter
- Evakuation einer Harnblasentamponade (ggf. mit Elektrokoagulation)

9

Die Harnleiter- Kolik

UNIVERSITÄTSKLINIKUM AUGSBURG

Akuter wellenförmiger Flanken- bzw. Abdominalschmerz durch Obstruktion des oberen Harntrakts (Stein / Koagel).

In Kombination mit:

Erythrozyturie / Hämaturie

Harnstau

Übelkeit / Erbrechen / paralytischer Ileus / Oligurie / Leukozytose ohne CRP- Erhöhung / Bewegungsdrang

10

Kolik - Diagnostik

UNIVERSITÄTSKLINIKUM AUGSBURG

Anamnese
Urinbefund
Labor
Sonografie
Röntgendiagnostik (Uro-CT)

11

Differentialdiagnosen des Kolikschmerzes

UNIVERSITÄTSKLINIKUM AUGSBURG

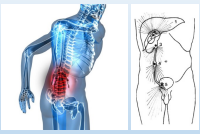

Aortenaneurysma - Pathologie
vertebragene Ursachen (Bandscheibe)
Gallenkolik
Appendizitis, Colitis, Divertikulitis, infarzierte Hernie, Mesenterialinfarkt
Hodentorsion / Hydatidentorsion
Gyn. Ursachen (EU-Gravidität, stielgedrehte Ovarialzyste,…)

12

Kolik - Therapie

UNIVERSITÄTSKLINIKUM AUGSBURG

1.) Medikamentöse Erstbehandlung (Metamizol; NSAR; Eisspray; Opioide ??)

2.) Entlastung des Hohlsystems
Ureterstent (DJ / MJ);
perkutane Nephrostomie

primäre Ureterorenoskopie ??

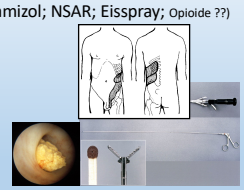

13

Urosepsis

UNIVERSITÄTSKLINIKUM AUGSBURG

Lebensbedrohliche Erkrankung durch Übertritt von Bakterien (-toxinen) aus den Harnorganen in die Blutbahn.

In ca. 30 % der Fälle tödlich verlaufend.
Septischer Schock in bis zu 50 % letal.

14

Urosepsis - Pathogenese

UNIVERSITÄTSKLINIKUM AUGSBURG

gramnegative Keime (gramnegative Enterobakterien, grampositive Enterokokken, Proteus, Pseudomonas oder Serratia)

↓

Kapselantigene (Endotoxine) → Thromboplast. Substanzen

↓

Kinine, Prostaglandine, Endorphine

↓

Hyperkoagulabilität

↓

Vasodilatation, Schock

↓

Intravasale Mikrothromben (DIC)

↓

Leberschaden (auch toxisch)

↓

Inhibitorsystem überbeansprucht

↓

Synthesestörung:
AT III, Fakt. I, II, V, VII, IX, X

Gerinnungsfaktoren ↓
Thrombozyten ↓

15

Urosepsis - Komplikationen

UNIVERSITÄTSKLINIKUM AUGSBURG

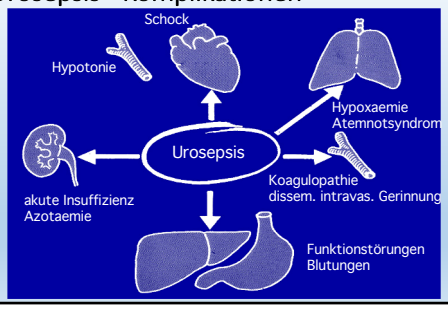

16

Urosepsis - Therapie

UNIVERSITÄTSKLINIKUM AUGSBURG

- Herdsanierung (zunächst mit möglichst kleinem Eingriff – z.B. PCN, DJ, MJ, perkutaner Drainage von Abszessen, suprapubischer DK bei Prostatitis)
- kalkulierte Breitbandantibiose
- Wechsel vorhandener Urinableitungen
- Schockmanagement

17

Akutes Skrotum

UNIVERSITÄTSKLINIKUM AUGSBURG

Akut einsetzender Schmerz

im Skrotum mit Skrotalschwellung,

Rötung und / oder Überwärmung.

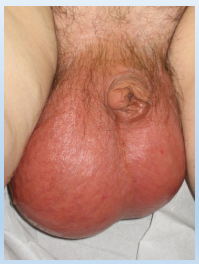

18

Akutes Skrotum - Ätiologie

intraskrotal
- Samenstrangtorsion
- Epididymitis / Orchitis / infizierte Hydrozele
- Hodentumor mit Einblutung
- Trauma (Ruptur der Tunica albuginea)

extraskrotal
- distaler Harnleiterstein, akute Appendizitis, inkarzerierte Leistenhernie

19

Akutes Skrotum - Diagnostik

UNIVERSITÄTSKLINIKUM AUGSBURG

- Anamnese (Zeitfaktor! , Trauma, Begleitsymptome)
- Lokalbefund (Hodenhochstand)
- abdominelle Untersuchung
- Sonographie mit Doppler-/Duplexfunktion / Szinti ??

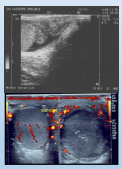

20

Akutes Skrotum – Therapie der Hodentorsion

UNIVERSITÄTSKLINIKUM AUGSBURG

Im Zweifelsfall immer freilegen

(nach 4-6 h Ischämie irreversible Schädigung des Keimepithels)

- Prophylaktische Orchidopexie der Gegenseite simultan oder im Intervall!
- Versuch einer manuellen Detorquierung nach lateral (??)

21

Akutes Skrotum – Fournier´sche Gangrän

UNIVERSITÄTSKLINIKUM AUGSBURG

Foudroyant verlaufende nekrotisierende Fasziitis

Risikofaktoren:
- Diabetes mellitus
- Adipositas
- Immunsuppression

Therapie:
- sofortige Antibiotika-Therapie
- unverzügliche radikale Resektion
- sekundäre Defektdeckung

22

Paraphimose – „Spanischer Kragen“

UNIVERSITÄTSKLINIKUM AUGSBURG

-Phimose mit Positionierung hinter der Glans penis

-zunehmendes Ödem der Glans bis zur Infarzierung / Nekrose

-zunehmende Nekrotisierung des Schnürrings

23

Paraphimose – Therapie

UNIVERSITÄTSKLINIKUM AUGSBURG

1.) manuelle Kompression der Glans penis

2.) Repositionsversuch

3.) dorsale Inzision des Schnürrings

4.) (sekundäre) Zirkumzision

24

Priapismus

UNIVERSITÄTSKLINIKUM AUGSBURG

- prolongierte Erektion der Corpora cavernosa
  > 6 Stunden - ohne sexuelle Erregung

→ Schädigung der glatten Muskulatur mit Fibrosierung
→ erektile Dysfunktion

- venookklusiver, ischämischer „Low-flow"-Priapismus (60% ED)
- arterieller, nicht ischämischer „High-flow"-Priapismus (20% ED)

25

Priapismus - Ursachen

UNIVERSITÄTSKLINIKUM AUGSBURG

- **70 % ohne nachweisbare Ursache (idiopathisch)**
- 30 % sekundäre Formen
  - hämatologisch (z.B. Sichelzellanämie, Thalassämie, Leukämien)
  - metabolisch (z.B. Amyloidose, Diabetes, Gicht, nephrotisches Syndrom)
  - neurologisch (z.B. MS, Tabes dorsales, Querschnittlähmung oberhalb S2)
  - traumatisch (arterio-venöse Fistel)
  - neoplastisch (z.B. Peniskarzinom, MTS des Corp. cavernosum)
  - medikamentös (z.B. vasoaktive Substanzen, Antikoagulantien)

26

Priapismus - Formen

UNIVERSITÄTSKLINIKUM AUGSBURG

- High-flow (10-20%) (→ 20 % ED)
  - arteriell, nicht ischämisch, kavernöse Blutgasanalyse pO_2 > 70 mmHg, pCO_2 < 40 mmHg, pH 7,4
  - Schmerzen geringer, Glied elastisch, Pulsation
- Low-flow (80-90%) (→ 60% ED)
  - ischämisch, kavernöse Blutgasanalyse pO_2 < 30 mmHg, pCO_2 > 60 mmHg, pH < 7,25
  - Penis holzhart, keine Pulsationen, Glans penis weich
- Mischformen

27

Priapismus - Therapie

UNIVERSITÄTSKLINIKUM AUGSBURG

Detumeszenzversuch:

- Kälte, steriles Abwaschen,
- Lidocaininjektion zwischen Peniswurzel und Symphyse
- Xylocain 1% in Sulcus coronarius
- 5 mg Dipidolor i.m.
- 10 mg Diazepam i.m. / 5 mg Diazepam i.v.
- Punktion des Corpus cavernosum mit 19 G Butterfly + Aspiration von ca. 300 ml Blut (ggf. im Intervall wiederholen)

28

Priapismus - Therapie

UNIVERSITÄTSKLINIKUM AUGSBURG

Intrakavernöse Pharmakotherapie:		
Wirkstoff	**Handelsnamen**	**Dosis**
Epinephrin	Adrenalin 1 : 1000 JENAPHARM® Injektionslösung	0,03-0,05 mg
Ethylephrin		2-20 mg
Phenylephrin		0,1-1mg
Norepinephrin	Arterenol® 1 ml/-25 ml Injektionslösung (Lösung 1:1000)	0,01-0,02 mg
Methylenblau		50mg

Intravenöse / orale Pharmakotherapie:		
Wirkstoff	**Handelsnamen**	**Dosis**
Dopamin	Dopamin-ratiopharm®	2-4µg/kg i.v.
Terbutalinsulfat	Terbutalin AL 2,5	5mg oral
Ketaminhydrochlorid (insbesondere bei Kindern)	Ketamin-ratiopharm®	1mg/kg i.v. oder i.m
Ethinylestradiol	Ethinylestradiol 25µg JENAPHARM®	1/d 6 Wochen (9)

29

Priapismus - Therapie

Suprarenin (Epinephrin):

Einsatz in der Frühphase (max. bis 16h)
Injektionsdosis 0,03 – 0,05 γ (auch 1/10 hiervon bringen Erfolg)

Mischungsverhältnis:
1 ml 1:1000 Suprarenin in 19 ml NaCl
1 ml hiervon in 9 ml NaCl
1 ml hiervon in 9 ml NaCl
-> hiervon 1 ml einspritzen

30

Priapismus - Therapie

UNIVERSITÄTSKLINIKUM AUGSBURG

High Flow:
Analgesie, Punktion und Aspiration, Kryotherapie, Kompression,
ggf. sek. Angiografie (a.-v.-Shunt)

Low-Flow (ischämisch):
Analgesie, Punktion und Aspiration, Heparin-, Adrenalinspülung,
ggf. Shuntanlage

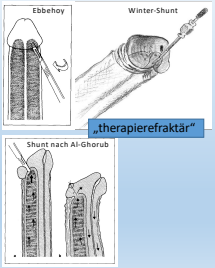

31

Zusammenfassung

UNIVERSITÄTSKLINIKUM AUGSBURG

Notfälle von „Banalitäten“ differenzieren

Symptomatik deuten und Differenzialdiagnosen rasch abklären

zügige Therapieeinleitung (veranlassen)

Vielen Dank für Ihre Aufmerksamkeit !

32