Angeborene Fehlbildungen des Urogenitaltraktes und deren Korrektur

19. Pflegekongress Urologie,19.05.2022

Dr. med. Alice C. Hölscher, Oberärztin Kinderurologie,
Kinderspital Zürich

1

Hypospadie

Inzidenz
- Häufigste Fehlbildung des äusseren Genitale: 1:300
- Zunehmende Inzidenz

Merkmale
- Urethra mündet proximal der Penis-Spitze
- Präputium und Glans gespalten
- Hypoplastische Penisunterseite mit möglicher Krümmung

Wichtige Fakts
- Kann operativ korrigiert werden:
  - Penisorthoplastik
  - Urethrarekonstruktion
- Fliessender Übergang zu DSD

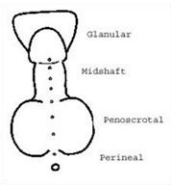

Hypospadie

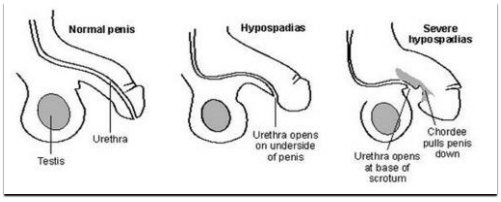

3

Hypospadie Graduierung

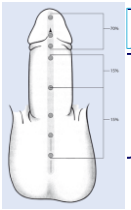

70% Mehrheitlich vordere/distale Hypospadien ohne primäre Probleme bei Miktion oder Sexualfunktion

30% Operation erfolgt in der Annahme, dass Leidensdruck gemindert wird

4

Hypospadie und DSD *(Disorders of Sexual Development)*

CAVE!

Fachärztliche Frühabklärung
wenn:
- Hypospadie plus Kryptorchismus
- Bei sehr proximaler Hypospadie
- unsichere Geschlechtszuordnung

5

Hypospadie
Indikation zur Therapie

Funktionell
- normale Miktion, guter Harnstrahl
- Aufrichtung des Penis
- normales Aussehen (Kosmetik)
- Normale Sexualfunktion

Meist keine medizinisch dringliche Indikation
- Truely informed consent ist wichtig
- Betreuung/Beratung nicht nur durch "Chirurgen"
- Langzeitnachkontrollen inkl. Psychologie

6

Hypospadie
Idealalter einer Operation

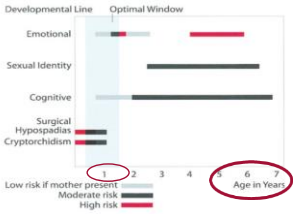

7

Hypospadie OP Technik
distale Hypospadie

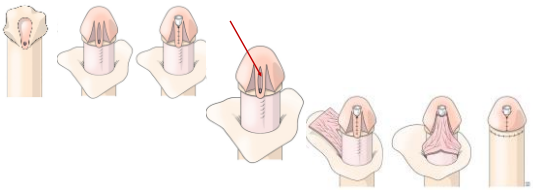

Tubularized Inzised Urethroplasty (TIP) = Snodgrass

8

Hypospadie OP Technik
proximale Hyposapdie: *Zweizeitige Operation nach Bracka*

1. Schritt
   - Aufrichten des Penis (Entfernung Urethralplatte und Chorda)
   - Freies Transplantat (Vorhaut, Munschleimhaut)

9

Hypospadie OP Technik
proximale Hyposapdie
2-zeitige Korrektur nach Bracka

2. Schritt
   - Tubularisieren des eingewachsenen Transplantates
   - Rekonstruktion der Glans und der Schafthaut

10

Hypospadie
Komplikationen

- Fistel
- Meatusstenose
- Urethra Striktur
- Unbefriedigendes kosmetisches Resultat

Distale Hypospadie 5 (-10)%
Proximale Hypospadie 10-20%

11

UNIVERSITÄTS-KINDERSPITAL ZÜRICH

Posteriore Urethralklappen (PUK)

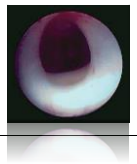

12

PUK Allgemeines

- Ringförmige/Ovaläre Einengung der Urethra am Übergang proximales/mittleres Drittel der Urethra
- Häufigste Ursache einer kongenitalen infravesikalen Obstruktion der Urethra
- Inzidenz 1: 5000 – 8000
- Nur Buben!
- Breites klinisches Spektrum

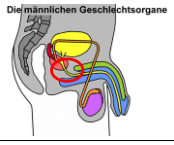

13

Bilaterale Hydroureteronephrose

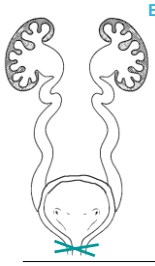

Achtung!
An infravesikale Obstruktion denken!!
z.B. Posteriore Urethralklappen

14

Posteriore Urethralklappen (PUK)

- Selten (1:5000 Knaben)
- Grosses Spektrum:
  Inkontinenz bis zu lethalen Form (Potter Sequenz: Lungenhypoplasie, terminaler Niereninsuffizienz)
- Schädigung der Blasenwand (Trabekulierung), Hydroureteronephrose, Niereninsuffizienz
- 1/3 zeigt progrediente Niereninsuffizienz (Transplantation),
- 1/3 zeigt eine Blasendysfunktion

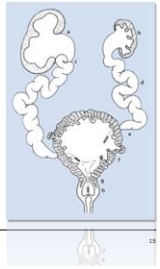

15

PUK – Diagnostik

- Sonographie – intrauterin: Oligohydramnion, Hydronephrose bds., Balkenblase
- postnatal: Megaureteren bds., Balkenblase
- MCUG (Miktionsaufnahme,stl. Strahlengang)
- Diagnostik begleitender Fehlbildungen
- Funktionsdiagnostik

16

Posteriore Urethralklappen

↓

Hydroureteronephrosen
Lungenhypoplasie

↓

Niereninsuffizienz
Ateminsuffizienz

17

PUK – pränatale Therapie

- Zu welchem Zeitpunkt der Schwangerschaft?
- Ist der pränatale Ultraschall zuverlässig?
- Ist die pränatale Harnableitung möglich
- Ist die pränatale Harnableitung sinnvoll? (Renale Organogenese)

18

PUK – Kriterien für pränatale Intervention

- high resolution US und erfahrener Untersucher
- Fetaler Karyotyp (Chorionzottenbiopsie oder Amnionflüssigkeit)
- Qualitatives Assessment der fetalen Nierenfunktion (mind. 3 perkutane komplette Blasendrainage, alle 48-72 h)
- Ausschluss Begleitfehlbildungen

19

PUK – pränatale Intervention

- Shunt zwischen Harnblase und Amnionhöhle
  - > Überlebensrate: 47%
  - > Shuntkomplikationen: 45%
  - > Terminales Nierenversagen: 40%
- offene fetale Chirurgie
- perkutane „in utero"- Zystoskopie
- Fetoskopische Chirurgie
- Schwangerschaftsabbruch

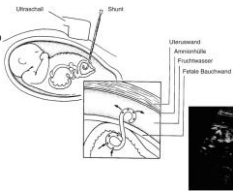

20

PUK – Therapie
Schlitzung der Klappen

21

PUK – Langzeitbetreuung

- interdisziplinär!
- Therapie von Wachstumsdefiziten
- Therapie der Blasenfunktionsstörung
- Therapie der chronischen Niereninsuffizienz
- Therapie des sek. Hyperparathyreodismus

22

Vesiko-Uretero-Renaler Reflux (VUR)

- **Definition:** Unphysiologisches Zurückfließen von Urin aus der Harnblase in den Harnleiter oder das Nierenbeckenkelchsystem
- Häufigste urologische Pathologie bei Kindern
- 1% der Neugeborenen
- 30-45 % der Kinder mit Harnwegsinfektionen

23

VUR
Antireflux-Mechanismus

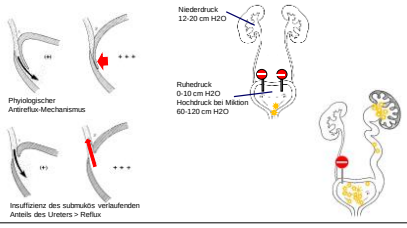

24

„Konsens“ bez. Therapiebedürftigkeit des VUR

Rezidivierende Infektion
↓
Parenchymnarben
↓
Funktionsverlust
↓
Hypertonus und Niereninsuffizienz

Refluxnephropathie

25

Vesikoureteraler Reflux (VUR)

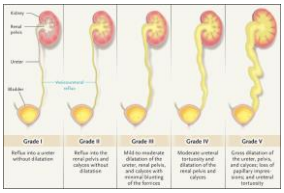

D.A. Diamond, N Engl J Med 2012;366:1218-1226

Primärer VUR
Kongenitale Fehlbildung
Inzidenz
Asympt. Kinder 0,4-1,8%
Rez. fHWI 30%

Sekundärer VUR
v.a. bei erhöhtem intravesikalem Druck
•infravesikaler Obstruktion
•Blasenfunktionsstörung

26

VUR
Therapieprinzip

Ziel
Keine Bakterien im Nierenbecken

Keine Bakterien im Urin → Antibiotische Dauerprophylaxe Ggf. Zirkumzision

Kein Aufsteigen von Urin

Spontanes Auswachsen des 1° VUR
- Grad I-III 80%
- Grad IV-V 40%

> Falls keine Infekte unter Antibiotikaprophylaxe: **Zuwarten**

27

VUR
Therapieprinzip

Ziel
Keine Bakterien im Nierenbecken

Keine Bakterien im Urin → Antibiotische Dauerprophylaxe Ggf. Zirkumzision

Kein Aufsteigen von Urin → Chirurgie Ureterocystoneostomie; zystoskop. Unterspritzung

Infekte Nierenschädigung persist. VUR

28

VUR
Therapie: Ureterocystoneostomie, z.B. nach Cohen

Prinzip:
Bilden eines neuen Verschlussmechanismus
durch Neuimplantation des Ureters
zwischen Blasenschleimhaut und Muskulatur

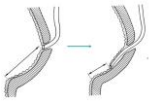

29

VUR
UCN nach Cohen

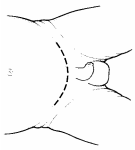

30

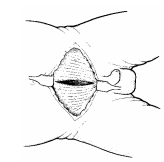

UNIVERSITÄTS-KINDERSPITAL ZÜRICH

31

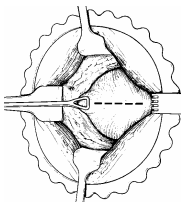

UNIVERSITÄTS-KINDERSPITAL ZÜRICH

32

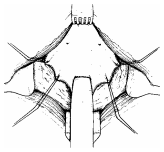

UNIVERSITÄTS-KINDERSPITAL ZÜRICH

33

UNIVERSITÄTS-KINDERSPITAL ZÜRICH

34

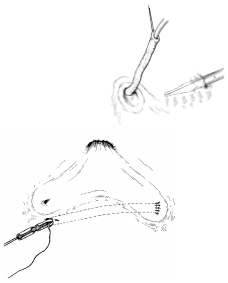

UNIVERSITÄTS-KINDERSPITAL ZÜRICH

35

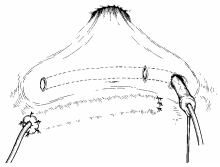

UNIVERSITÄTS-KINDERSPITAL ZÜRICH

36

VUR
Therapie: zystoskopische subureterale Unterspritzung

Prinzip: Verlängerung des submukösen Tunnels und Eingengen des Lumens durch Injektion von zB. Hyaluronsäure + Dextranomer (Deflux ®)

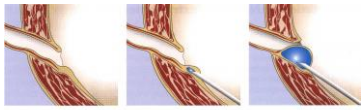

Fig.7: Deflux® is injected below the refluxing ureteral orifice until a prominent bulge appears, and the orifice has assumed a crescent-like shape.

Endoskopische Operative Therapie - Effektivität

Initial: etwa 80% (-90 %)

Erfolg abhängig von VUR – Grad:
I/II° (79-89%), III° (72%), IV° (59-63%), V° (51-62%)

Langzeitrezidiv: etwa 20%

Alternative zur Langzeit – AB- Prophylaxe

VUR
Prognose

Spontane Maturation (Grad I-III 80%, Grad IV-V 40%)

Therapieerfolg:
1. UCN 98%
2. Unterspritzung 50-78% (bei Wiederholung 85%)

Komplikationen (selten)
1. Obstruktion, Harnabflussstörung
2. Komplikativer Reflux

Ureterabgangsstenose
(pyeloureterale junctional obstruction PUJO)

Definition

1977 durch Johnston:
1. Intrinsische Ureterabgangsstenose: adynames Segment

2. Extrinsische Ureterabgangsstenose: kreuzende, aberrierende Gefässe (Unterpol, 65%ventral / 27%dorsal)

Intrinsische Abgangsstenose

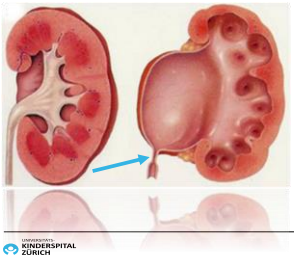

Extrinsische Abgangsstenose

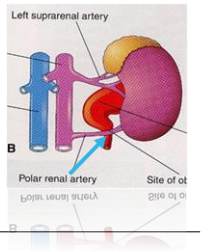

Ureterabgangsstenose
Diagnostik - Ultraschall

Standardisierte Messung:
- intra- und extrarenale Nierenbecken-Dilatation
- Kelchdilatation
- Parenchymdicke

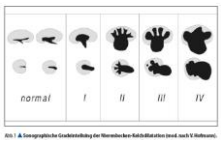

Abb. 1 ▲ Sonographische Gradeinteilung der Nierenbecken-Kelchdilatation (mod. nach V. Hoffmann).

Ureterabgangsstenose

Definition: Engstelle am Pyeloureteralen-Übergang

- Häufigste angeborene Fehlbildung des oberen Harntraktes
- 50% der pränatalen Hydronephrosen
- Intrinsisch oder extrinsisch bedingt
- links > rechts
- M:F = 3-4:1
- 10% bilateral
- Bei 20-30% pränatal diagnostizierten besteht OP-Indikation

43

Ureterabgangsstenose
Klinik

Neugeborene:
- Hydronephrose (pränatal diagnostiziert)
- abdominale Masse

Kinder
- Harnwegsinfekte (HWI)
- Flankenschmerzen
- Hypertonie
- Nephrolithiasis

44

Ureterabgangsstenose
Diagnostik

1. Ultraschall
   - Morphologie

2. Funktionelle Untersuchung (MAG3 Szinthigraphie, UroMRI)
   - Funktion (Ausscheidung, Abfluss)
   - URO-MRT: + Morphologie

45

Ureterabgangsstenose
Diagnostik

2. Funktionelle Untersuchung (MAG3 Szinthigraphie, UroMRI)
   - Funktion (Ausscheidung, Abfluss)
   - URO-MRT: + Morphologie

46

Ureterabgangsstenose
Funktionelle Untersuchung (UroMRI)

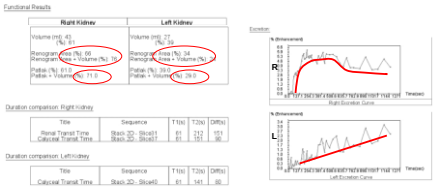

47

Ureterabgangsstenose
Indikation zur Operation

1. Partialfunktion < 40% oder Funktionsverlust von 10% in serieller Untersuchung
2. Progrediente Hydronephrose in Sonographie
3. Pyelonephritiden
4. Konkremente
5. Schmerzen

Ziel

1. Wiederherstellung des Abflusses des Urins aus dem Pyelon

48

Ureterabgangsstenose
Pyeloplastik nach Anderson-Hynes

Resektion des pyeloureteralen Überganges und Anastomose zwischen Ureter und Pyelon

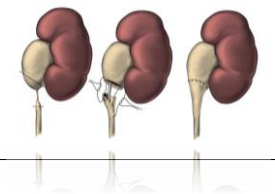

49

Ureterabgangsstenose
postoperatives Management / Prognose

- gute Resultate > 90%
- Sekundärkomplikationen selten: Re-stenosierung. Akut: Obstruktion des JJ-Katheters, Anastomoseninsuffizienz, Blutung
  etc <7%

50

Kryptorchismus

Inzidenz
- TG: 3%
- Mit 1 Jahr 1%

Wichtige Fakts:
- Hoden ein oder beidseitig nicht descendiert
- Klinische Diagnose
- Assoziiert mit erhöhtem Tumorrisiko und verminderter Fertilität
- Chirurgische Behandlung: offene oder laparoskopische Orchidopexie (Hoden sollten mit einjährig unten sein)

51

Definitionen

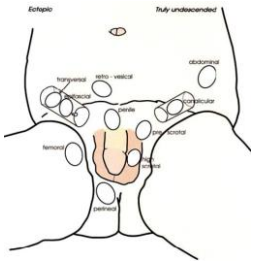

52

Kryptorchismus: Definition

Kryptorchismus: Mindestens ein Hoden nicht im Skrotum vorhanden (palpabel/nicht palpabel)

Leistenhoden: Der Hodens liegt im Leistenkanal

Gleithoden: Der Hoden lässt sich wohl durch sanften Druck ins Skrotum verlagern, nimmt aber seine ursprüngliche Position kranial des Skrotums aufgrund eines zu kurzen Samenstranges sofort wieder ein (therapiebedürftig)

Ektoper Hoden: Der Hoden liegt ausserhalb der normalen Abstiegsroute (zB. epifaszial)

Aszendierter Hoden: Ein skrotal dokumentierter Hoden der im Verlauf permanent ausserhalb des Skrotums zu liegen kommt

Pendelhoden: Der Hoden befindet sich abwechselnd im Leistenkanal und im Skrotum (nicht therapiebedürftig, erfordert Beobachtung) (1.5%)

53

HODEN
Kryptorchismus: Häufigkeit

- Frühgeborene Knaben: 30%
- Termingeborene Knaben: 3-4%
- 1 Jahr: 1-2%

Bei 60% kommt es zum Descensus im 1. Lebensjahr

54

HODEN
Kryptorchismus: Einteilung

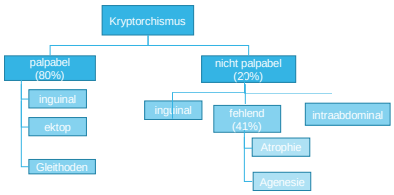

55

HODEN
Varianten der Geschlechtsdifferenzierung (VdG)

– beidseits nicht palpablen Hoden
– Kryptorchismus (ein-/beidseitig) mit Mikrogenitale
– Kryptorchismus (ein-/beidseitig) mit Hypospadie

frühe* fachärztliche Beurteilung und ggf. endokrinologische Untersuchung

Untersuchungen bei «untervirilisiertem» Genitale:
– Karyotyp und Hormonuntersuchung (Testosteron, Dihydrotestosteron, LH, FSH, AMH, Inhibin B) in der Minipuberty* (6-12 Wochen postnatal)

56

HODEN
Kryptorchismus: Therapie

Die Therapie des Kryptorchismus ist primär chirurgisch.

Palpabler Hoden (inguinal, canaliculär, ektop)
Offene Operation: Orchidopexie nach Shoemaker

Nicht palpabler Hoden
Laparoskopie
– diagnostisch (Hodensuche)
– therapeutisch: ein- oder zweizeitige Orchidopexie

Schröder/ Aceretta: Ist die Hormontherapie... dbl Urol 2020; 51: 189-195
https://uroweb.org/guideline/paediatric-urology

57

Orchidopexie nach Shoemaker
Leistenhoden

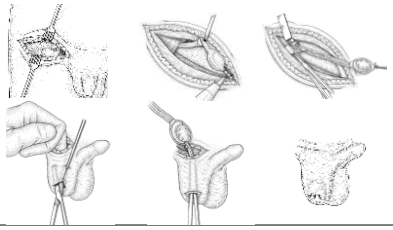

58

HODEN
Idealalter für die Orchidopexie: 6-12 Monate

Hodengrösse 4 Jahre postoperativ:
9 Mo > 3 J

Histologie des Hodenparenchyms
≤ 1 J normale Histologie
> 18 Mo Rückgang der Keimzellen

Spermiogramm (bilat. Kryptorchismus)

10 M – 3 J	76% normal
4 J – 14 J	26% normal
Unbehandelt	100% oligospermie, 75% azospermie

Keimzelltumore Relatives Risiko abhängig vom Zeitpunkt der Operation
< 13 J x 2.2
> 13 J x 5.4

59

Fertilität

	Fertiliät	Vaterschaft
Orchidopexie einseits	vermindert	gleich
Orchidopexie beidseits	vermindert	vermindert
Unbehandelt beidseits	keine	keine

60

HODEN
Kryptorchismus: Facts

Häufig mit 3-4% beim termingeborenen Knaben

60% spontaner Descesus im 1. Lebensjahr

chirurgische Therapie

Idealalter <12 Monate

➔ Zuweisung an Kinderurologie im Alter von 6 Mo

CAVE:

beidseits nicht palpabler Hoden, Genitale unauffällig

ein-/beidseitiger Kryptorchismus und auffälliges Genitale (Mikropenis, Hypospadie)

➔ Zuweisung an Kinderurologie so früh wie möglich (< 3 Mo)

61

DANKE!

62