Chemotherapie
Möglichkeiten und Grenzen

Pflegekongress 20.05.2022
Dr. med. Christine Wenk Furler
Oberärztin
Gynäkologisches Tumorzentrum USB

Universitätsspital Basel

Therapieoptionen 01

Therapieoptionen

Welche Therapieoptionen stehen uns heute zur Verfügung ?

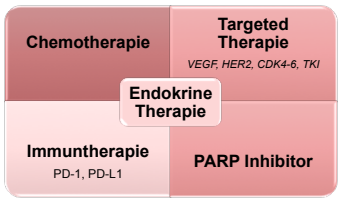

Therapieoptionen

Die «Vergangenheit» → Systemtherapie

Die Gegenwart → Erhaltungstherapie

Die Hoffnung → Immuntherapie

Die Zukunft → Molekular-basierte Therapie

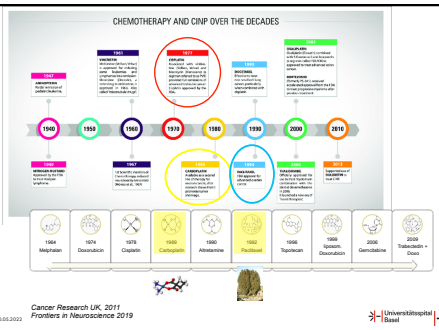

Cancer Research UK, 2011
Frontiers in Neuroscience 2019

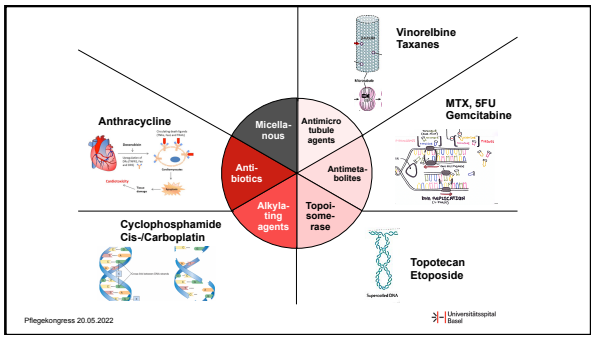

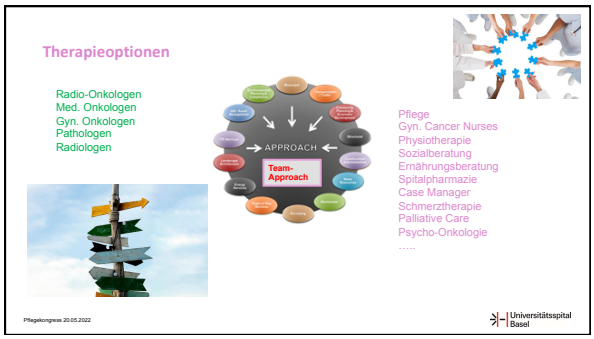

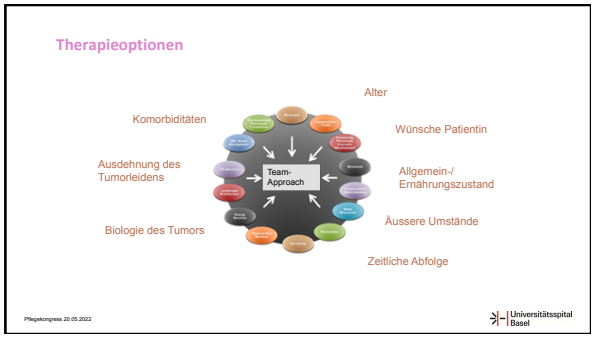

Frau R. 1953

- **High grade seröses Ovarialkarzinom FIGO IIIC R1 (ED 03/2013)**
- ER 90%
- gBRCA negativ

- ND
  - 04/2017 **Adenokarzinom Lunge** Stadium IA
  - **2002** invasiv duktales **Mammakarzinom** rechts
    - pT1c pN0 cM0 G2 R0; ER 40 %, PR 20 %, HER2/neu negativ
    - BET, SLND
    - RT und Tamoxifen für fünf Jahre
  - 2002 Vaginale Hysterektomie bei Uterus myomatosus

Symptome

- Unspezifisch!
- Blähungen
- Änderung der Stuhlgewohnheiten
- Zunahme Bauchumfang
- Appetitabnahme

- **03/2013** Mediane Laparotomie, Adnexektomie beidseits, Omentektomie, Appendektomie, Peritonealbiopsien und Debulking, R1-Situation (miliar)

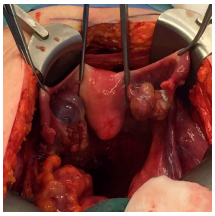

- 04-10/2013 1L Chemotherapie mit **Carboplatin AUC6 q3w/Taxol 60 mg/m2 q1w**
- Maintenance-Therapie mit **Femara 2.5 mg**

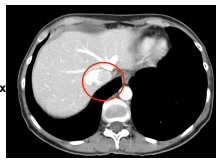

- **09/2014 1.Rezidiv (11 Monate)**
- 10/2014 – 04/2015 2L Chemotherapie mit **Carboplatin/Caelyx**
- Maintenance mit **Letrozol**
- **04/2017 CT→** RF Unterlappen links

→ Komplette Resektion Adenokarzinom Lunge Stadium IA

- **12/2017 2. Rezidiv (32 Monate)**

- PET-CT (Tumornachsorge Lunge) bei oligosymptomatischer Patientin (CA 125 = 897 U/ml)

→**01/2018** Mediane **Re-Laparotomie**, Entfernung Tumorknoten am Pylorus und kleinere Knoten am Dünndarmmesenterium, R1 (miliar Dünndarm)

- 02 - 07/2018 3L Chemotherapie mit **Carboplatin/Gemcitabine/ Avastin**

→ Maintenance Avastin, Letrozol, Vitamin D, Metformin, ASS

- **07/2019 3. Rezidiv (12 Monate)**
- Peritonealkarzinose, Infiltration des Duodenums, Distension des Magens

→ 4L Chemotherapie mit **Carboplatin AUC2/Topotecan 4mg/m2** Tag 1,8,15 q4w

→ CR

- Maintenance mit **Niraparib**

Entnahme	pH	O2	CO2	BE	Hb	Lc	Tc	Q	INR
21.01.21					107	1.08	60		
04.01.21					121	0.98	209		
22.12.20					131	1.12	255		
11.12.20					117	1.03	223	95	1.0
09.12.20					120	1.21	214		
01.12.20					118	1.13	258		
25.11.20					115	1.64	258		
17.11.20									
11.11.20					110	1.66	85		
05.11.20					115	1.59	83	98	1.0
05.11.20									

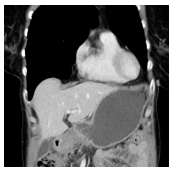

12/2020 Knochenmark, Beckenkamm (Biopsie):
Therapie-assoziierte myeloische Neoplasie vom Typ MDS - EB1 (Blastengehalt 5-6 %)

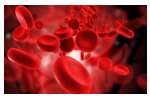

07/2021 Knochenmark (Biopsie):
Persistenz des myelodysplastischen Syndroms mit Übergang in eine AML (Blastenanteil 20-22 %)

PARP inhibitors have been associated with low risks of acute myelogenous leukemia (AML) and myelodysplastic syndrome (MDS), and the overall risk of AML and MDS is 0.9% of all patients treated with niraparib. Niraparib

Moore et al. Gynecol Oncol 2018

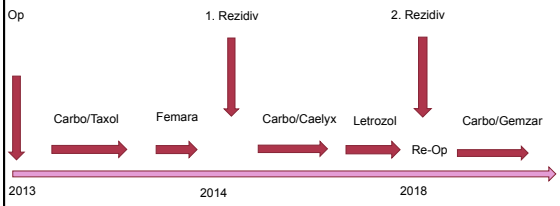

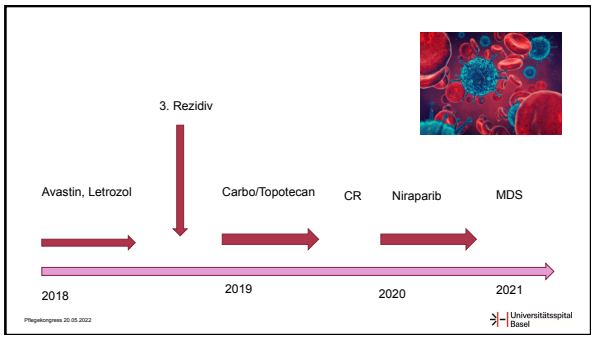

Systemtherapie longitudinal betrachtet…

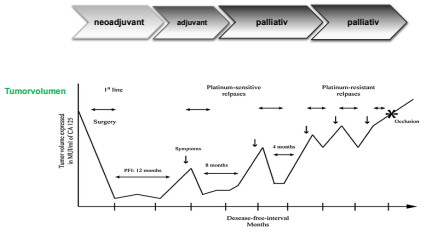

Komplettes Debulking verbessert signifikant das Überleben

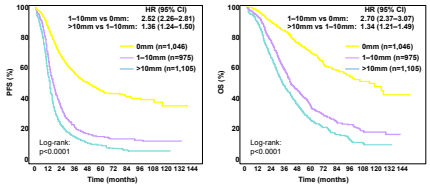

Bristow et al Gynecol Oncol 2009; du Bois, et al. Cancer 2009

Standardtherapie

Genetische Beratung

Medikamente in der Erhaltungstherapie

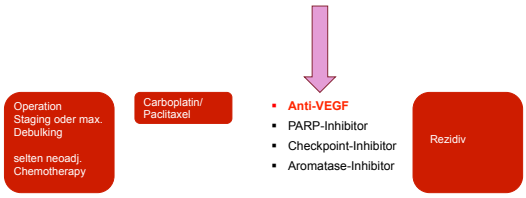

Viele Studien zum Benefit des VEGF Inhibitors Bevacizumab

Upfront Therapy

GOG218

ICON7

N Engl J Med 2011;365:2473-83; Gynecol Oncol 2013;130:553-6;
N Engl J Med 2011;365:2484-96; Lancet Oncol 2013;14(8):718-26

Recurrent Disease

Platinum Sensitive

OCEANS

GOG213

AGO-OVAR 2.21/ ENGOT-ov 18

Platinum Resistant

AURELIA

J Clin Oncol 2012;30(2):109-14; Gynecol Oncol 2013;129(3):20-6; Lancet Oncol 2017;18(8):779-791;
N Engl J Med. 2014 Nov 14;371(21):1099-1100; Lancet Oncol. 2015 Mar;16(3):299-309; J Clin Oncol 2014;32(13):1302-8; J Clin Oncol 2015;33:3836-3838

Was ist Bevacizumab (Avastin®)?

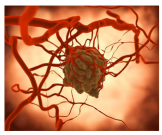

- Bevacizumab ist ein monoklonaler Antikörper gegen **VEGF** (vascular endothelial growth factor)
- Hemmt die Angiogenese → hemmt Tumorwachstum
- VEGF bindet an Rezeptoren und aktiviert intrazelluläre pathways -> Proliferation von endothelialen Zellen -> Bildung von neuen Blutgefässen
- Tumorzellen produzieren VEGF -> stimulieren die lokale Angiogenese und bilden so ihre eigene Blutversorgung
- Dies sichert den Tumorzellen Ernährung und Sauerstoff, welche sie für das Wachstum brauchen

BJC Expert recommendations on the management oh hypertension in patients with ovarian and cervical cancer receiving bevacizumab in the UK 121, 109-116(2019)

Wirkungsweise von Avastin®

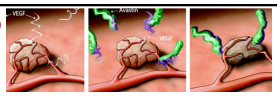

- Bindet an VEGF
- Hemmt die Bindung von VEGF an seine Rezeptoren auf der Oberfläche von Endothelzellen
- Neutralisierung der Aktivität von VEGF -> reduziert Vaskularisierung von Tumoren

➡ Hemmung Tumorwachstum

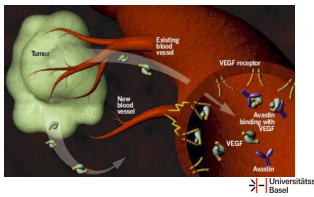

Indikationen in der **gynäkologischen** Onkologie

- ***High grade seröses Ovarial-Tuben- und Peritonealkarzinom***, first-line und Rezidivsituation

- ***Rezidiviertes oder metastasiertes Zervixkarzinom***

→Signifikanter Benefit in PFS und OS in Kombination mit Chemotherapie

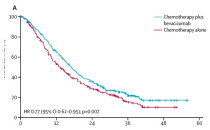

Ovarial-Tuben oder Peritonealkarzinom

- *Nicht-vorbehandelte Pt.*

  In Kombination mit Carboplatin/Paclitaxel, FIGO Stadium III und IV, R1

  Anschliessend 15 Monaten oder bis zur Progression der Krankheit, falls diese eher eintritt,

  →7,5 mg/kg KG q3w
- *Rezidivierende, platin-sensitive Pt. (platinfreies Intervall > 6 Monate)*

  In Kombination mit Carboplatin und Gemcitabin/Paclitaxel oder pegyliertem liposomalem Doxorubicin (Caelyx)

  Anschliessend bis zur Progression weiter verabreicht

  →15 mg/kg KG q3w

Zervixkarzinom

- In Kombination mit Chemotherapie bei persistierendem, rezidivierendem oder metastasiertem Zervixkarzinom

Maintenance Therapie mit Bevacizumab

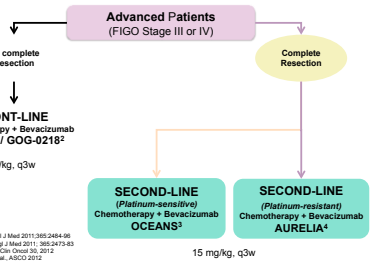

[1]Perren et al., N Engl J Med 2011;365:2484-96
[2]Burger et al., N Engl J Med 2011; 365:2473-83
[3]Aghajanian et al., J Clin Oncol 30, 2012
[4]Pujade-Lauraine et al., ASCO 2012

Nebenwirkungen von Avastin

- Arterielle Hypertonie
- Fatigue
- Proteinurie, Nephrotisches Syndrom
- **Wundheilungsstörungen**
- GI-Trakt: Perforationen, Fisteln, Diarrhoe, Schmerzen
- Blutungen zB Pulmonale Hämorrhagie bzw. Hämoptoe (V.a. NSCLC)
- Arterielle und venöse Thromboembolie
- Chronische Herzinsuffizienz

- Hypertensive Enzephalopathie
- Kiefernekrose (meist in Kombination mit Bisphosphonaten)
- Augen: Entzündungen, Retinaablösung, Riss des retinalen Pigmentepithels, Erhöhung des intraokulären Drucks, intraokuläre Hämorrhagien

Erhaltungstherapie

Operation Staging oder max. Debulking

selten neoadj. Chemotherapy

Carboplatin/ Paclitaxel

- Anti-VEGF
- **PARP-Inhibitor**
- Checkpoint-Inhibitor
- Aromatase-Inhibitor

Rezidiv

- Hemmstoffe des Enzyms Poly-ADP-Ribose-Polymerase
- Verhindern, dass Krebszellen einen durch Zytostatika induzierten DNA-Schaden reparieren

Universitätsspital Basel

PARP Inhibitoren

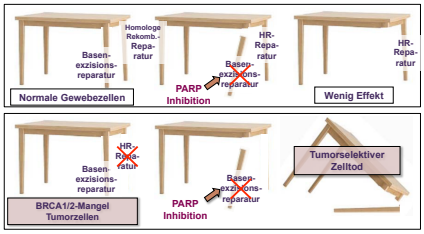

PARP-Inhibitoren

Study	SOLO1[1]	PAOLA1[2]	PRIMA[3]
Agent	Olaparib	Olaparib + Bevacizumab	Niraparib
PFS Hazard Ratio	0.30 (95% CI 0.23-0.41)	0.33 (95% CI 0.25-0.45)	0.40 (95% CI 0.265-0.618)

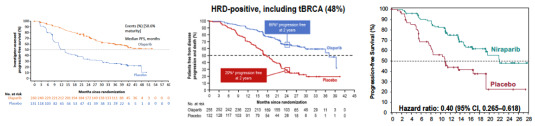

Erhaltungstherapie

Operation Staging oder max. Debulking

selten neoadj. Chemotherapy

Carboplatin/ Paclitaxel

- Anti-VEGF
- PARP-Inhibitor
- **Checkpoint-Inhibitor**
- Aromatase-Inhibitor

Rezidiv

Erhaltungstherapie

Operation Staging oder max. Debulking

selten neoadj. Chemotherapy

Carboplatin/ Paclitaxel

- Anti-VEGF
- PARP-Inhibitor
- Checkpoint-Inhibitor
- **Aromatase-Inhibitor**

Rezidiv

Swiss GO Trial Group

MATAO

MAintenance Therapy with Aromatase inhibitor in epithelial Ovarian cancer: a randomized double-blinded placebo-controlled multi-center phase III Trial (ENGOT-ov54/Swiss-GO-2/MATAO) including LOGOS (Low Grade Ovarian cancer Sub-study)

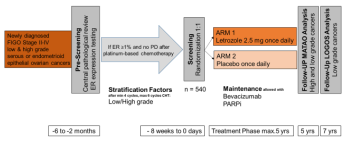

Universitätsspital Basel

03
Zervixkarzinom

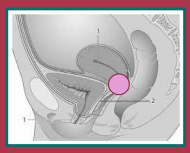

Frau S. 55 Jahre

- Vaginale Blutung, notfallmässige Vorstellung
- Grosse Raumforderung der Zervix
- **Biopsie: Gering differenziertes Plattenepithelkarzinom der Zervix**

Sozial

- Wohnt alleine im eigenen Haus
- Ein Sohn (34-jährig) und eine Tochter (30-jährig)
- Zwillingschwester (Ansprechperson für medizinische Fragen)
- Mutter (70-jährig)
- Ressourcen: Familie und Natur

Bildquelle: https://www.kalaidos-fh.ch/

Universitätsspital Basel

Staging

- **01.02.2020 MRI Becken**

  6 x 7 x 10,7 cm messende RF von der Cervix uteri mit breitbasigem Kontakt zum Rektum und der Harnblase bei partiell fehlender Abgrenzung Fettlamelle suspekt auf eine Invasion.

  Zwei suspekte Lk beidseits iliacal

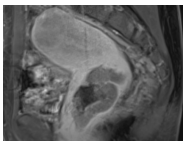

- **14.02.2020 Narkoseuntersuchung,** Biopsieentnahme, Zystoskopie, Rektoskopie: **klinisch FIGO IIB**. Makroskopisch keine Infiltration von Blase und Rektummukosa, Tumor von CK über hinterer Muttermundslippe ausgedehnt bis ins mittlere Drittel der Vagina mit Infiltration der hinteren Vaginalwand; links Parametrienbefall bis zur Beckenwand reichend ohne Fixation

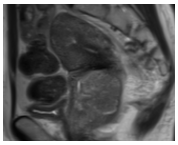

Universitätsspital Basel

Staging

- **20.02.2020 PET-CT** Zervixkarzinom mit Kontakt zum Rektum und zur Harnblase. Zwei metastasensuspekte Lymphknoten iliacal. Keine Organmetastasen.

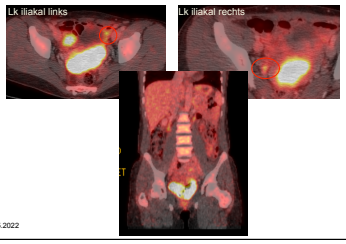

Universitätsspital Basel

Staging

- **25.02.2020 Roboter-assistierte Laparoskopie**

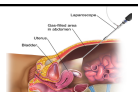

- Spülzytologie, Adnexektomie beidseits
- Staging mit systematischer paraaortaler Lymphonodektomie bis Höhe Art. mesenterica inferior sowie pelvines Lk Sampling iliaca communis bds.
- Keine LND pelvin da radiologisch eindeutig positiv und somit Radiotherapie indiziert

Stadium

Gering differenziertes Plattenepithelkarzinom der Zervix FIGO IIIC1r (ED 02/2020)

pN0 (0/48)

HPV negativ

II	The carcinoma involves the lower third of the vagina and/or extends to the pelvic wall and/or causes hydronephrosis or nonfunctioning kidney and/or involves pelvic and/or para-aortic lymph nodes[1]
IIIA	The carcinoma involves the lower third of the vagina, with no extension to the pelvic wall
IIIB	Extension to the pelvic wall and/or hydronephrosis or nonfunctioning kidney (unless known to be due to another cause)
IIIC	Involvement of pelvic and/or para-aortic lymph nodes, irrespective of tumor size and extent (with r and p notations)[2]
IIIC1	Pelvic lymph node metastasis only
IIIC2	Para-aortic lymph node metastasis

Universitätsspital Basel

Therapie

- **03-05/2020 Kombinierte Radiochemotherapie**
  - mit Cisplatin 40 mg/m2 weekly
  - gefolgt von intrakavitärer Brachytherapie

Universitätsspital Basel

Persistierende Schmerzen beim Sitzen und vaginaler Ausfluss

- **09/2020 MRI** Grössenregredienter Primarius. **Persistierende vitale Anteile** linksseitig mit breitbasigem Kontakt zu der Beckenwand und dem Peritoneum. **Lk-Metastasen rechts iliakal**
- **10/2020 PET-CT** RF der Cervix uteri grössenstationär mit noch **vitalem Tumorgewebe**. Infiltration der Vagina und fraglich des M. piriformis links. Uretherkompression links und Erweiterung NKBS links. Lk Metastase rechts iliakal. Keine Fernmetastasen.

→Tumorkonferenz: Exenteration vs Chemotherapie analog GOG 240

- **11/2020 - 01/2021** 3 Zyklen Chemotherapie mit Carboplatin AUC5/ Paclitaxel 175mg/m2, Bevacizumab 15mg/kg KG q3w

Universitätsspital Basel

Hospitalisation bei Infekt, mechanischem Ileus und rektovaginaler Fistel

- **01/2021** Klinisch: Schmerzen, Infekt, zunehmende AZ Verschlechterung, mechanischer Ileus, CRP >300 trotz Antibiose
- Bildgebung → Infiltration Beckenwand links
- **05.02.2021 Narkose Untersuchung, rektovaginale Fistel, LSK**, **doppelläufiges Sigmoidostoma**
- Persistierende und nicht beherrschbare Infektion der **Tumor und/oder Nekrose**

Universitätsspital Basel

Exenteration

- **15.2.2021 Becken-Exenteration**
  - Resektion von Rektum, Vagina, Uterus, Blase, Sigma, Beckenwand links und Beckenboden (alles en bloc)
  - Appendektomie, Lymphknoten paraaortal
  - Vicryl-Netz und Omentum-Plastik in kleinem Becken
  - Ileum-Conduit («inkontinente heterotope Harnableitung nach Entfernung der Harnblase. Die Harnleiter werden mit einer kurzen Ileumschlinge anastomosiert, diese wird durch die Haut als Urostoma ausgeleitet»)
  - Endständige Descendostomie

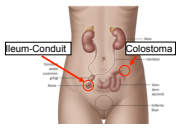

Universitätsspital Basel

Exenteration

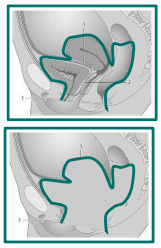

Empty pelvic syndrom

Universitätsspital Basel

Seit Herbst 2021 zusätzlich **Pembrolizumab** (Keynote 826 Trial)

- Kombinatio
→ Verlängeru
- Diese Phas
- unterstützt
oder metas

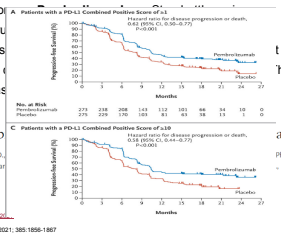

t
herapie des persistierenden

Pemb atic Cervical Cancer

Nicoletta Colombo, M.D., Ph.D., Kosei Hasegawa, M.D., Ph.D., Ronnie Shapira-
Frommer, M.D., Krishnar , Mahmut Cömtiş, M.D., Mivael Olivera Hurtado de

November 11, 20...

N Engl J Med 2021; 385:1856-1867

Universitätsspital Basel

04

Endometriumkarzinom

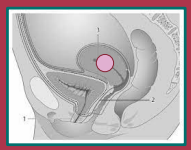

Frau Z. 55 Jahre

- **Seröses Endometriumkarzinom FIGO IV R1 (03/2021)**
- ER/PR Negativ
- L1CAM Positiv (>10 %)
- MSS

Therapie im Ausland

- 05.03 2021 HSK, Curettage bei PMP Blutung→ seröses Endometriumkarzinom
- 08.03.2021 Untere mediane Längslaparotomie mit Spülzytologie, totale abdominale HE mit Adnexektomie bds, bilaterale LK Biopsie, infrakolische Omentektomie

CT

- Retroperitoneale und kardiophrene Lymphadenopathie suspekt auf Metastasen
- Leicht welliger Leberkontur, möglicherweise bei subkapsulären Implantationsmetastasen.
- Ausgeprägter retikulärer Verdichtung entlang des Omentums, passend zu einem beginnendem omentalen Befall («omental caking»).
- 4-Quadranten-Aszites

→ Ascitespunktion Nachweis zahlreicher Zellen eines Adenokarzinoms

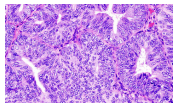

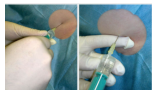

Brauckmann U et al. Parazentese, Intensivmedizin up2date 2017

Therapie

- **04-05/2021** 3 Zyklen 1L Chemotherapie mit **Carboplatin AUC5/Paclitaxel** 175mg/m2 q3w
- **10.06.2021 Re-Laparotomie**, ausgedehnte Adhäsiolyse, Serosanaht nach multiplen Darmläsionen, Deperitonealisierung parakolische Rinne beidseits, Mobilisation des Colonrahmens, infragastrische Omentektomie und Eröffnung einer peritonealen Zyste der Bursa omentalis, Resektion von multiplen Tumorknoten mesenterial und intraabdominal, R1-Resektion
- **07-09/2021** Komplettieren der 1L Chemotherapie mit 3 Zyklen Carboplatin AUC5/Paclitaxel 175mg/m2 q3w

Chemotherapie → **Re-Operation** → **Chemotherapie** →

- **21.09.2021** CT PD mit neu aufgetretenen Lymphknotenmetastasen retroperitoneal und iliakal
- **10/2021**-dato 2L Therapie mit **Lenvatinib** und **Pembrolizumab**
- **06.12.2021** CT SD
- 22.04.2022 CT PD (+ 33%), progrediente Lymphadenopathie (thorakal, abdominal) bekannte Peritonealkarzinose

Lenvatinib p … Cancer

Vicky Makker, M.D., Nicoletta Colombo … David S. Miller, M.D., Keiichi Fujiwara, M.D., Sandro Pignata, M.D., Sally … Ishijima, M.D., et al., for the Study

Lenvatinib plus pembr … all survival than chemoth … Eisai and Merck Sharp and Dohr … by number, NCT03517449

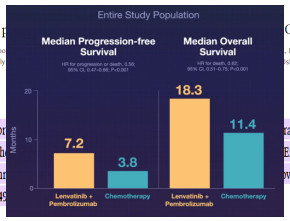

N Engl J Med 2022; :

05

Immuntherapie

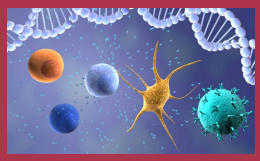

Verteilung immune-related Adverse Events (irAE)

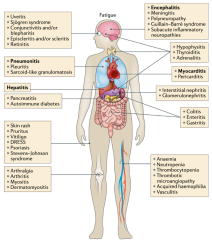

Jedes Organ kann betroffen sein

Häufig betroffen:
- Haut
- GIT
- Endokrine Drüsen (Hypophyse, SD)
- Lunge
- Leber

Martins, Nat Rev Clin Oncology 2019

Wirkprinzip→ Bremse lösen

- Krebszellen senden Signale aus die das Immunsystem hemmen
- Checkpoint-Inhibitoren blockieren diese Signale und aktivieren die Immunabwehr
- „Verhindern, dass der Krebs das Immunsystem abschalten kann“

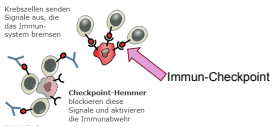

wissensschau.de/krebs_tumor/checkpoint-hemmer_immuntherapie.php

Nebenwirkungen

Chemotherapie
Direkt gegen den Tumor

- Sich schnell teilende Zellen
- KM-Toxizität
- Alopezie
- Fatigue
- Uebelkeit, Erbrechen
- Diarrhoe
- Mukositis

Immuntherapie
Immunsystem gegen den Tumor

- Aktivierung des Immunsystems→ «Autoimmunentzündungen»
- Immunvermittelte NW

→ andere Therapie

Auftreten der Nebenwirkungen

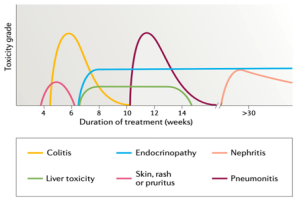

Abklärungen vor Beginn mit Checkpoint-Inhibitoren

- Diff. Blutbild
- Chemogramm
- TSH, fT4
- Cortisol
- Hs-Troponin T
- Ggf. Serologien (HBs-Ag, HBcAK, HCV, HIV)
- Untersuchung
- Hautstatus
- Staging Bildgebung (Lunge!)
- Ggf Lungenfunktion

Thyreoiditis

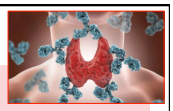

- Hypothyreose→ Start Euthyrox
- Euthyreose
- Hyperthyreose
- Euthyreose

Entnahmedatum	Wert	Einheit	Range von/bis
07.02.22 11:19	5.780 +	mIU/l	0.332-4.490
24.01.22 10:08	5.140 +	mIU/l	0.332-4.490
10.01.22 11:15	9.240 +	mIU/l	0.332-4.490
27.12.21 10:57	7.570 +	mIU/l	0.332-4.490
14.12.21 11:15	8.350 +	mIU/l	0.332-4.490
14.12.21 08:00	angef.	mIU/l	0.332-4.490
26.11.21 10:29	25.500 +	mIU/l	0.332-4.490
15.11.21 11:18	37.500 +	mIU/l	0.332-4.490
01.11.21 11:08	53.500 +	mIU/l	0.332-4.490
15.10.21 12:09	1.520	mIU/l	0.332-4.490
04.10.21 08:29	0.008 -	mIU/l	0.332-4.490
20.09.21 09:40	<0.005 -	mIU/l	0.332-4.490
06.09.21 08:10	0.008 -	mIU/l	0.332-4.490
16.08.21 09:25	0.006 -	mIU/l	0.332-4.490
02.08.21 09:31	0.005 -	mIU/l	0.332-4.490
31.05.21 15:45	0.038	mIU/l	0.332-4.490
25.01.21 16:41	1.050	mIU/l	0.332-4.490

Bildquelle: https://www.gesundheitsbe-liste.de/krankheiten/hashimoto-thyreoiditis

Pneumonitis

«Milchglas»-Infiltraten bei Pneumonitis

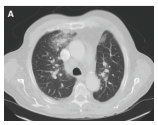

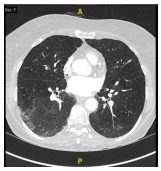

Dyspnoe, Husten, Sättigungsabfall

medicalforum.ch/de/detail/doi/emf.2019.08038

Hauttoxizität

Hauttoxizität

- **Toxische akneiforme Arzneimittelreaktion zentrofacial - mit bakterieller Superinfektion**
- Octeniseptumschläge 2 mal täglich
- Fucidine Creme 2x täglich für 2 Wochen

- **Exematöse Arzneimittelreaktion Handrückseiten bds**
- Elocom Creme einmal täglich morgens
- Optiderm Fettcreme einmal täglich abends

Andere immunvermittelte Nebenwirkungen

- Pankreatitis
- Arthritis, Myositis, Rhabdomyolyse
- Uveitis, Nervus-opticus-Neuritis
- Periphere Fazialisparese
- Demyelinisierung
- Autoimmune Polyneuropathien
- Guillain-Barré-Syndrom
- Enzephalitis, aseptische Meningitis
- Hämolytische Anämie
- Myokarditis

Zusammenfassung

- Jedes Organ kann betroffen sein
- Regelmässige Labor- und klinische Kontrollen
- Steigende Zulassungen von ICI→ ⬆ irAEs
- Kenntnis der Charakteristika der irAEs
- Diagnostik und Management erfordern interdisziplinäre Zusammenarbeit
- Glukokortikoide sind ein wichtiger Teil der Therapie
- Adäquates Management essentiell, um fatale Verläufe zu vermeiden

Awareness, Kontrollen und sorgfältige Abklärung

Standard-Therapie für die fragile Person ?
Sollten wir überhaupt therapieren ?
Wann hören wir auf zu therapieren ?

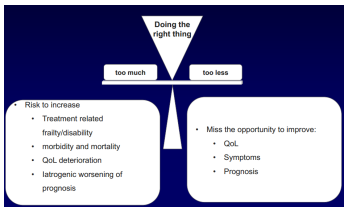

Therapieoptionen

Vielen Dank für Ihre Aufmerksamkeit

Ansprechen auf PD-1/PD-L1 Inhibitoren

Cancer	OS benefit/ORR
Melanoma	OS benefit
NSCLC	OS benefit
RCC	OS benefit
HNSCC	OS benefit
Bladder	OS Benefit
Gastric	20%
Hodgkin	65-85%
Merkel-Cell Carcinoma	56%
NHL	17-40%
MSI Colorectal Cancer	60%
Ovarian	15%
TNBC	18%
HCC	20%
SLCL	15%
Meothelioma	28%
Esophageal Cancer	23%

Topalian et al. Nat Rev Cancer 2016

Chemotherapie-Nebenwirkungen – aus Patientensicht

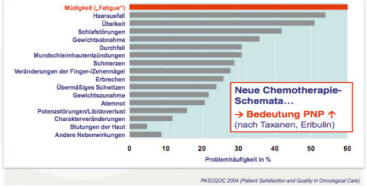

PASCQOC 2004 (Patient Satisfaction and Quality in Oncological Care)

Nebenwirkungen der Chemotherapie

- Müdigkeit
- «Essen schmeckt nicht»
- Haarausfall
- PNP
- Leistungsfähigkeit

Universitätsspital Basel

Prinzipien der PD-L1 basierten Immuntherapie

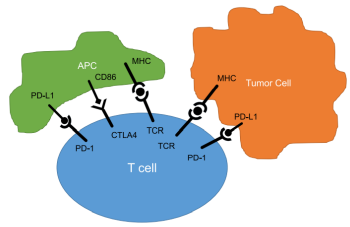

Fig. 1 Costimulatory and coinhibitory pathways regulate the T-cell response to antigen. APC: antigen-presenting cell, CTLA-4: cytotoxic T lymphocyte-associated protein 4, MHC: major histocompatibility complex, PD-1: programmed cell death protein 1; PD-L1: PD-1 ligand, TCR: T-cell receptor

Gaillard et al. Gynecologic Oncology Research and Practice (2016) 3:11

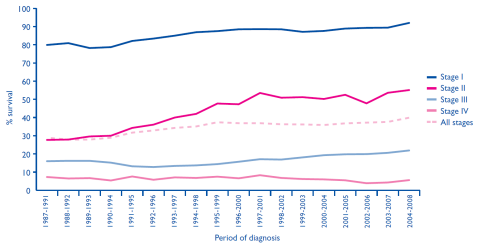

Universitätsspital Basel