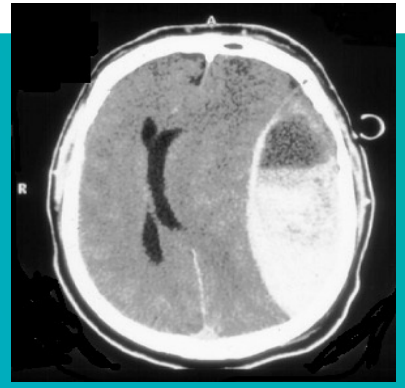

SHT auf ICU – Formen, Überwachung, Therapie

Prof. Dr. med. Eberhard Barth

Interdisziplinäre Operative Intensivmedizin, Universitätsklinikum Ulm

Definition des SHT

Schädel-Hirn-Trauma = Folge einer Gewalteinwirkung mit resultierender Funktionsstörung und/oder Verletzung des Gehirns. Ggf. verbunden mit Prellung oder Verletzungen der Kopfschwarte, des knöchernen Schädels, der Gefäße und/oder der Dura

Schädelprellung = Verletzung es Kopfes ohne Hirnfunktionsstörung oder Verletzung des Gehirns

Offenes SHT = Eröffnung der Dura bei gleichzeitiger Verletzung der Weichteile und des Knochens ≙ Verbindung Schädelinneres und Außenwelt

Primärer Hirnschaden = Schädigung des Hirngewebes, die im Augenblick der Gewalteinwirkung entsteht

Sekundärer Hirnschaden = Folge eines primären Hirnschadens (z.B. Hirnödem). Entsteht durch eine Kaskade von Reaktionen ausgehend von der primären Schädigung. Kann durch eine schnelle und wirksame Therapie gemildert werden und ist somit eigentliches Ziel der medizinischen Therapie bei Schädelhirnverletzungen.

Epidemiologie des SHT

- Das Schädel-Hirn-Trauma gilt im jungen Erwachsenenalter (<45J.) als die häufigste Todesursache (Finnie et al. 2002)

- Inzidenz in Deutschland ~300 Patient*innen pro 100.000 Einwohner pro Jahr (Rickels et al. 2006), bei Kindern gut doppelt so hohe Inzidenz, hier häufigste Todesursache unter 15 Jahren

- 91% leichtes SHT, 4% mittelschweres SHT und 5% schweres SHT (Rickels et al. 2006)

- Im Verlauf führt ein (schweres) SHT häufig zu einer stationären Krankenhausaufnahme bis hin zum Tod (Hyder et al. 2007); ca. 25.000 SHT-assoziierte Todesfälle / Jahr

Unfallursachen

Alter 15-60 Jahre

Alter < 15 und > 60 Jahre

Symptome allgemein

Subjektive Symptome

Kopfschmerz, Übelkeit, Schwindel, Benommenheit, Doppelbilder, Schwerhörigkeit …

Vigilanz

Bewusstseins-trübung

vs.

Bewusstlosigkeit

Lebensbedrohliche Zeichen

Pupillenerweiterung, gestörte Pupillenreaktion, Hemiparesen, Beuge- und Strecksynergismen, Kreislaufstörungen

Objektive Zeichen

Schwellung, Blutung, Riss-/ Platzwunde, Skalpierung, Schädeldeformität Blut/Liquor/Hirn-gewebe aus Mund/Nase/Ohr…

Zeichen Nervenschädigung

Amnesie, Desorientiertheit, Lähmungen, Sprach-/ Koordinations-störungen, Krampfanfälle…

Lorenz et al. 1990

Grundlegende Einteilung bei intrakraniellen Blutungen

UNIVERSITÄTS KLINIKUM ulm

Spontan

- intracerebrale Blutung (ICB)
- Subarachnoidalblutung (SAB)
- arteriovenöse Malformation (AVM)

Traumatisch

-> Schädel-Hirn-Trauma (SHT)

- Subduralhämatom (SDH)
- Epiduralhämatom (EDH)
- Kontusionsblutung
- Subarachnoidalblutung (SAB)

Blutungsformen bei SHT

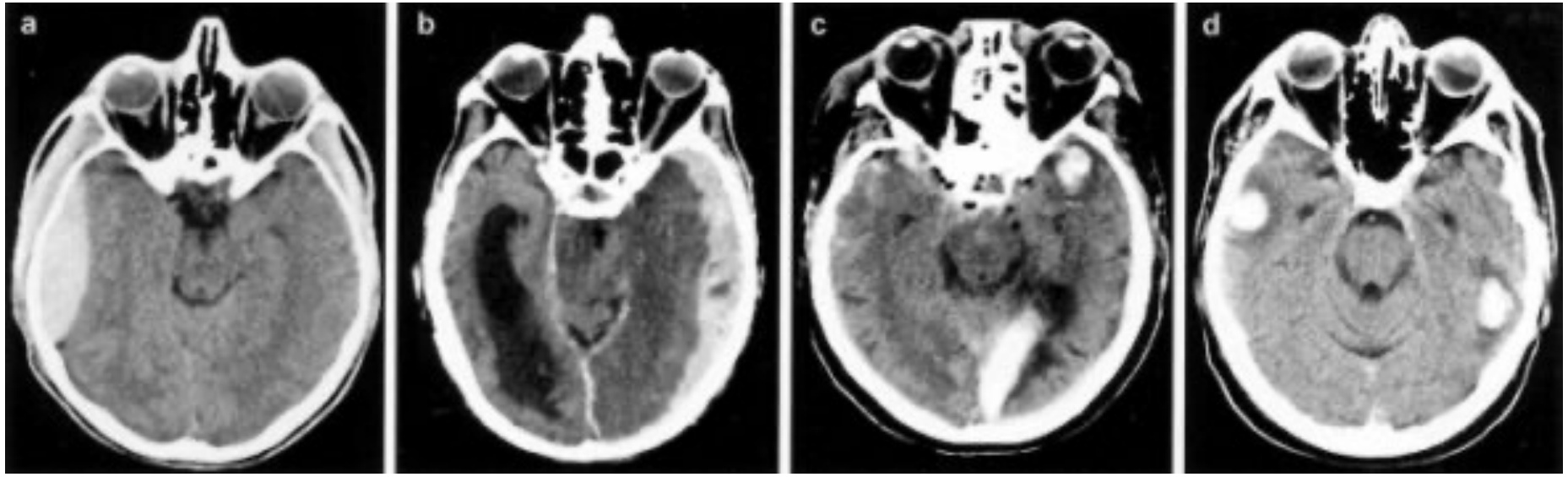

epidural **subdural** **intracerebral, Kontusionsblutung**

Schweregrad des SHT nach GCS

	Funktionen	Punkte
Augen öffnen	Spontanöffnen Öffnen auf Ansprache Öffnen auf Schmerzreize keine Reaktion	4 3 2 1
Verbale Reaktion	orientiert verwirrt, desorientiert unzusammenhängende Worte unverständliche Laute keine verbale Reaktion	5 4 3 2 1
Motorische Reaktion	befolgt Aufforderungen gezielte Schmerzabwehr Massenbewegungen (ungezielte Schmerzabwehr) Beugesynergien (Beugereaktion) Strecksynergien (Streckreaktion) keine Reaktion	6 5 4 3 2 1

BEWUSSTSEINSZUSTAND
GLASGOW COMA SCALE (SCORING)

Punkte **15-14**	**keine** Bewusstseinsstörung	**keine** Maßnahmen nötig
Punkte **13-12**	**leichte** Bewusstseinsstörung	**Monitoring**
Punkte **11-9**	**mittelschwere** Bewusstseinsstörung	**Intubationsbereitschaft**
Punkte **8-3**	**schwere** Bewusstseinsstörung, komatös	**Schutzintubation** (fehlende Schutzreflexe)

Diagnostik - Goldstandard CT im Schockraum & ICU

UNIVERSITÄTS KLINIKUM ulm

Absolute Indikation (*Empfehlungsgrad A*)

- Koma
- Bewusstseinstrübung
- Amnesie / andere neurologische Störungen
- mehrfaches Erbrechen nach Trauma
- Krampfanfall
- Zeichen einer Schädelfraktur
- Verdacht auf Impressionsfraktur und/oder penetrierende Verletzung
- Verdacht auf Liquorfistel

Verlaufskontrolle:

Klinische, neurologische Überwachung ist der Bildkontrolle vorzuziehen

→ frühzeitige Beendigung der Sedierung

Bei neurologischer Verschlechterung oder anhaltender Bewusstlosigkeit

→ Verlaufs-CT

Wann MRT?

Höhere Sensitivität für Gewebsläsionen → Einsatz nach Akutversorgung bei Patient*innen ohne pathologischen CT Befund (*Empfehlungsgrad 0*)

Wann benötigt der Patient eine Überwachung auf ICU?

Universitäts Klinikum ulm

Indikationen:

- Intubiert-beatmeter Patient
- GCS < 12
- Blutungsform
- Schwere extrakranielle Verletzungen im Rahmen eines Polytraumas, auch wenn GCS > 12
- Eigengefährdung bei Vigilanzminderung oder auch Agitation
- Neurologische Überwachung und Kontrolle der Vitalparameter mindestens stündlich indiziert

  -> bei drohender Verschlechterung bei Blutungszunahme, Ödementwicklung o.ä.
- Abhängig auch von der logistischen Struktur im jeweiligen Krankenhaus (IMC vorhanden?, Low-Care-Konzept auf Normalstation etc.)

Wann wird es akut vital bedrohlich?

Entwicklung einer Herniation

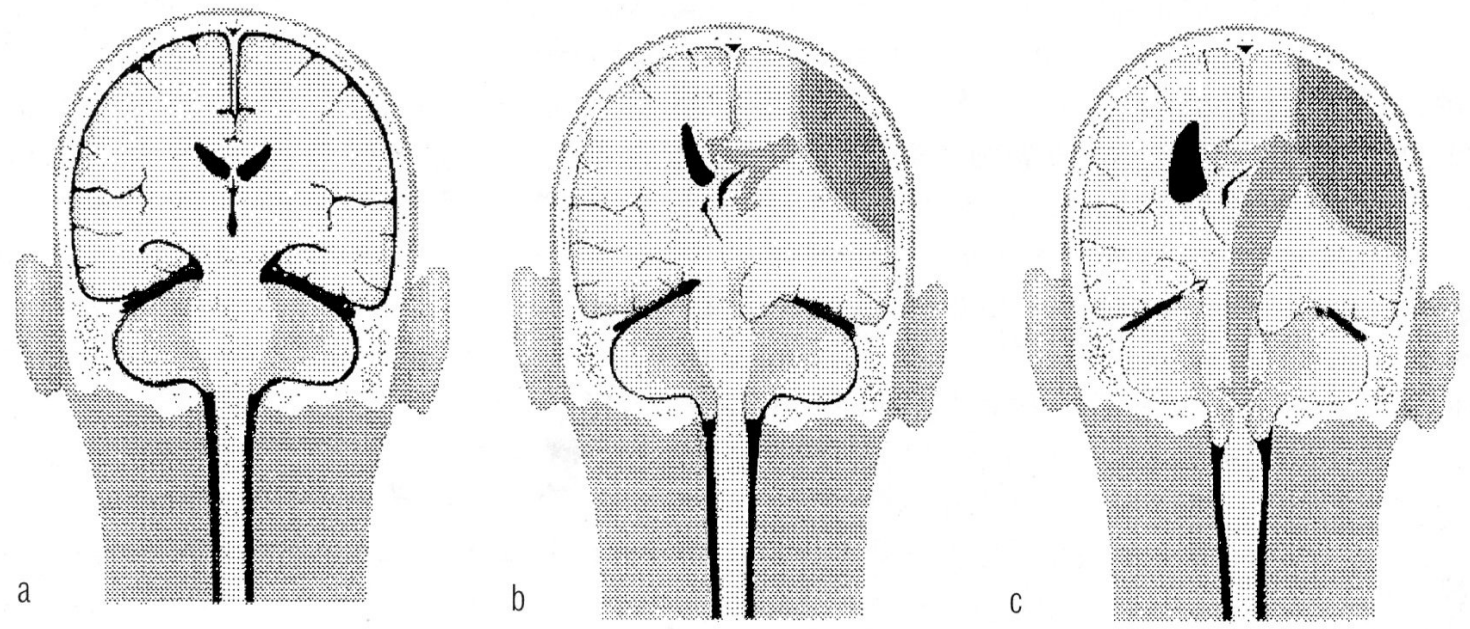

ohne Hirndruck **supratentorielle H.** **infratentorielle H.**

Pathophysiologie des SHT – der „Hirndruck“ ICP

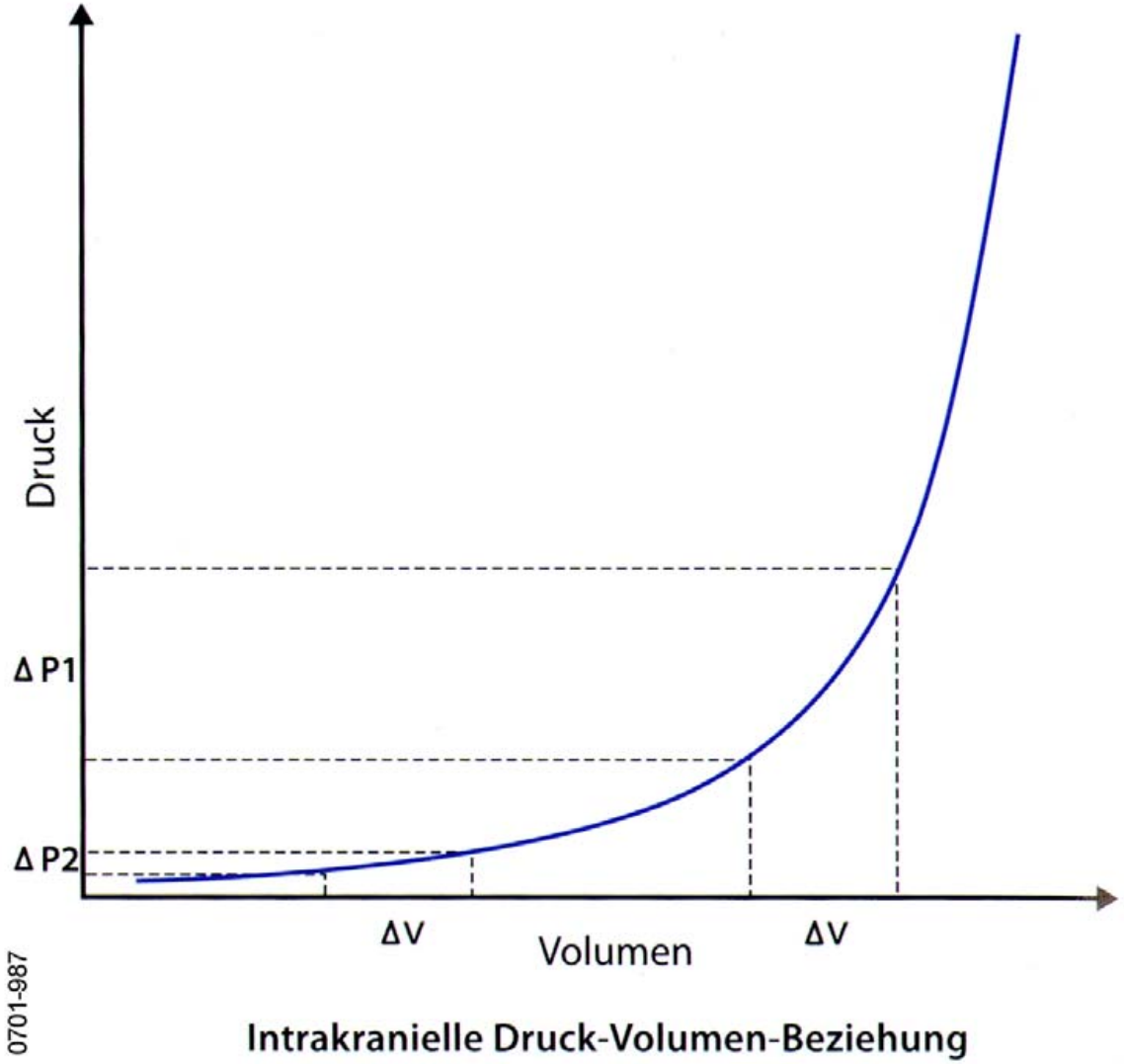

Pathophysiologie des SHT – der „Hirndruck“ ICP

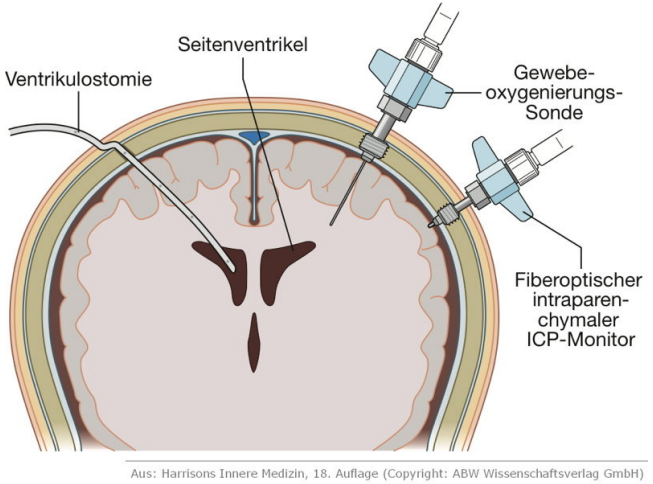



CPP = MAP-ICP

ICP normal: <15mmHg

CPP Ziel: 65mmHg

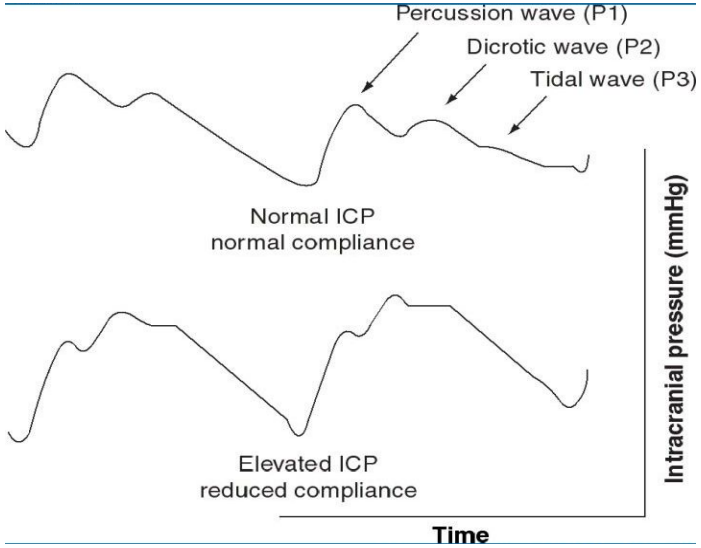

Therapie bei ICP-Erhöhung

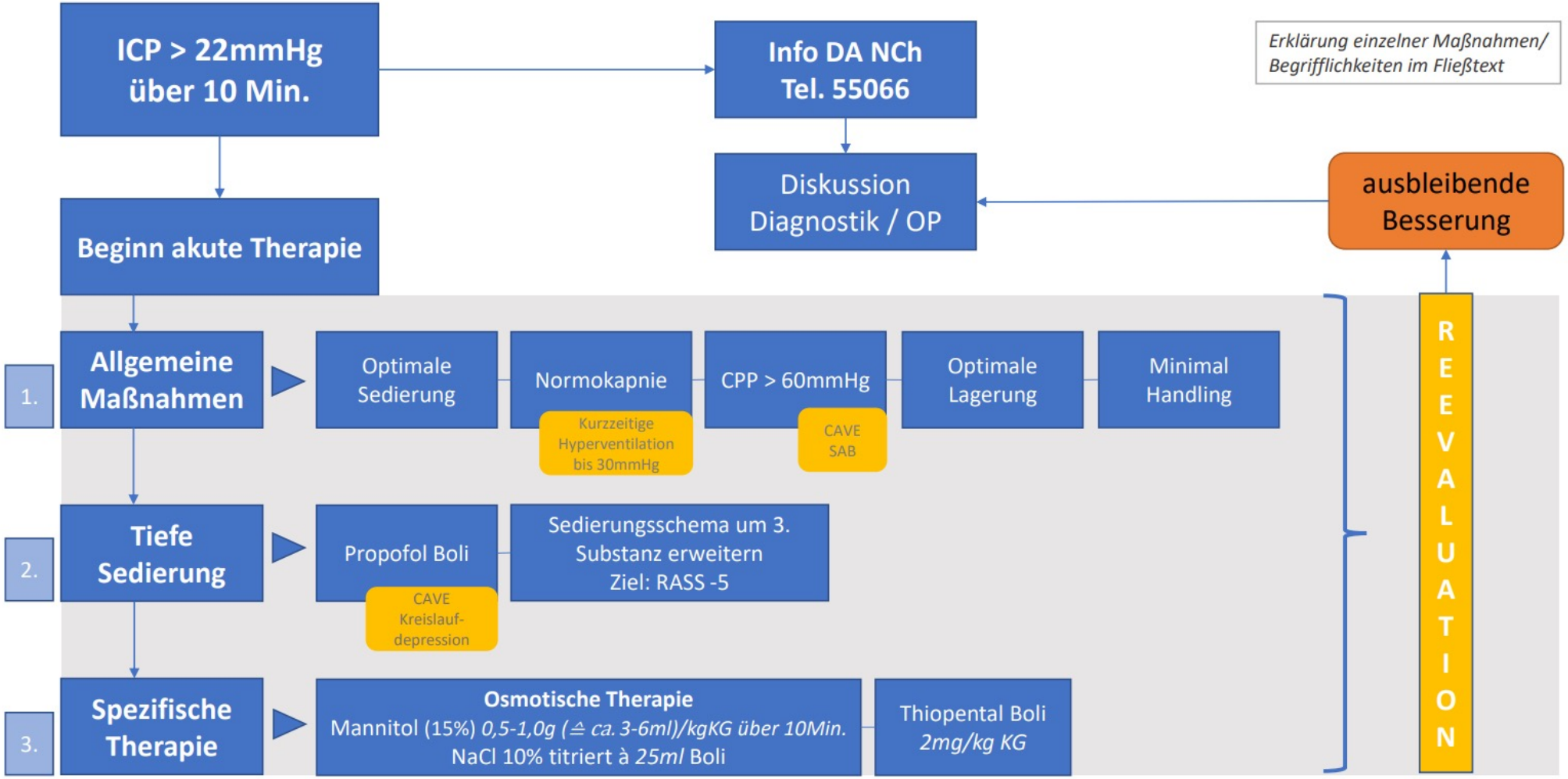

Bearbeiter	Freigabe	Gültig ab	Seite
Dr. C. Balling	Prof. E. Barth	08/2022	1 von 1

Wann wird es akut vital bedrohlich?

UNIVERSITÄTS KLINIKUM ulm

Computertomographie präoperativ

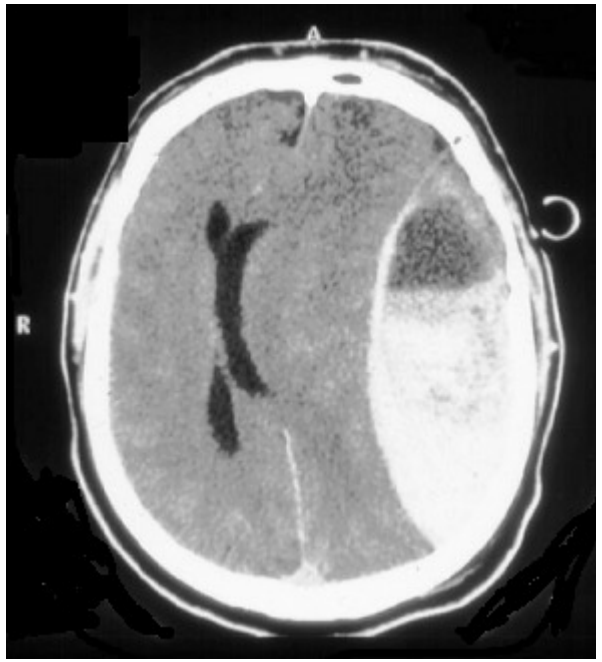

Einklemmung in Folge eines epiduralen Hämatoms

Notfallmäßige operative Behandlung

durch Kraniotomie (=Trepanation)

-> Neurochirurgie

i. osteoplastische Trepanation
-> Knochen wird wieder eingesetzt

ii. Osteoklastische Trepanation
-> Knochen bleibt draussen

Kernspintomographie postoperativ

Neurochirurgische Therapie bei Hirndruckerhöhung

UNIVERSITÄTS KLINIKUM ulm

OP: Entlastungskraniektomie

- Effektive Senkung des erhöhten intrakraniellen Druckes (ICP) (*Empfehlungsgrad 0*)
- situativ sofort oder mit (mehrtätiger) Latenz bei erhöhtem ICP
- ggf. bei nicht raumfordernden Blutungen und stabilem neurologischem Befund konservativ

  → engmaschige klinische oder CT-graphische Kontrolle (Empfehlungsgrad 0)

Zeitpunkt:

- Notfallmäßig bei raumfordernden, intrakraniellen Verletzungen (Mittellinienverlagerung) (*Empfehlungsgrad A*)
- aufgeschobene Dringlichkeit bei offenen oder geschlossenen Impressionsfrakturen ohne Mittellinienverlagerung, penetrierenden Verletzungen und basalen Frakturen mit Liquorrhoe (*Empfehlungsgrad B*)
- nicht vital erforderliche Op´s von Begleitverletzungen sollten im Rahmen der Primärversorgung nur durchgeführt werden, soweit sie für die Herstellung einer adäquaten Intensivtherapie erforderlich sind (*Empfehlungsgrad B*)

Sonstiges zur Hirndruckmessung

- Wenn klinische Überwachung erschwert → ICP Messung (*Empfehlungsgrad B*)
- Kontinuierliche ICP Messung → invasive ICP-Sonde notwendig (eVD oder ICP Sonde)
- Wenn möglich mittels externer Ventrikeldrainage (eVD) → gleichzeitig Ablassen von Liquor zur ICP-Senkung möglich (*Empfehlungsgrad B*)

Richtwerte:

ICP = Intrakranieller Druck ≤ 15 mmHg im Liegen → > 20 mmHg pathologisch

CPP = zerebraler Perfusionsdruck = MAP – ICP → Ziel: > 50 mmHg und < 70 mmHg (*Empfehlungsgrad B*)

Sonstiges zur Hirndruckmessung



Höhe (cm) bzw. Druck (mmHg)

Höhe der aktuellen Messung

Stundenglas

Ventil für Nullabgleich

Ventil zum Ab-lassen Stundenglas

Druckabnehmer, „Nullpunkt"

Ventil zw. Druckabnehmer und Stundenglas

Praktische Tipps:

1. Höhe Druckabnehmer ≙ Augenwinkel (o. Meatus acusticus ext.)
2. Einstellen der Höhe an Pfeil „pressure level", meist 15 cm > Augenwinkel
3. „auf Ablauf" → Hahn Druckabnehmer geöffnet, stündliche Dokumentation Menge
4. „Messen" → Hahn Druckabnehmer geschlossen, ICP wird gemessen und dokumentiert
5. Fördert Drainage noch? Tropfkammer kurzzeitig unter Niveau halten → tropft?
6. Bei Mobilisation bzw. Umlagern eVD schließen, da sonst zu schnelles Ablassen
7. Liquorabnahme zur Diagnostik durch Kolleg*innen der Neurochirurgie

Intensivtherapie bei SHT - Zusammenfassung

UNIVERSITÄTS KLINIKUM ulm

Analgosedierung (*o*)
- Ziel: Unruhe vermeiden, Beatmung
- „So kurz wie möglich, so lange wie nötig"
- Kurzwirksame Substanzen, z.B. Propofol, Remifentanil

Hämodynamik
- Normotension (RR_{syst} 90-140 mmHg) (*B*)
- Normovolämie
- CPP 50-70 mmHg

Antikonvulsiva
- Gabe zur Anfallsprophylaxe (*o*)
- nicht über 1-2 Wochen hinaus (*B*)

Lagerung (*o*)
- venösen Abstrom sichern
- Oberkörper 30°, achsgerecht

Antibiotika (*o*)
- ggf. bei Liquorrhoe

Beatmung
- Schutzintubation bei GCS ≤ 8 (*A*)
- SpO_2 > 90%, Normoxie, Normokapnie (*B*)
- PEEP initial ≤ 8 mmHg
- Hyperventilation nur als Notfallmaßnahme bei ICP-Spitzen (*o*)

Normoglykämie Normothermie
- ggf. Temperatursenkung ab > 38°

Hyperosmolare Therapie (*o*)
- Notfallmaßnahme bei ICP-Spitzen

Thromboseprophylaxe
- physikalische Maßnahmen (*A*)
- Heparine umstritten (*o*)

Keine Glukokortikoide (*A*)

SHT - Prognoseabschätzung

- Auch durch Expert*innen in der Frühphase schwer einzuschätzen
- Prognostisch bedeutsam sind Bewusstlosigkeit, Dauer der Bewusstlosigkeit, Schwere der neurologischen Defizite und Alter
- Verbesserung der Defizite insbesondere innerhalb der ersten 2 Jahre

  → Bereits in Akutphase mit rehabilitativen Maßnahmen beginnen (z.B. Physiotherapie)

  → Rasche Einleitung einer neurochirurgischen (Früh-)Rehabilitation

- Finnie J W, Blumbergs P C:
  Traumatic brain injury. Vet. Pathol., 39: 679-689 (2002)
- Hyder A A, Wunderlich C A, Puvanachandra P, Gururaj G, Kobusingye O C:
  The impact of traumatic brain injuries: a global perspective. NeuroRehabilitation, 22: 341-353(2007)
- Lorenz, R. Neurotraumatologie. Standardisierte Nomenklatur. Berlin, Springer, 1990
- Rickels E, von Wild K, Wenzlaff P und Bock WJ (Hrsg).
  Schädel-Hirn-Verletzung. Epidemiologie und Versorgung. Ergebnisse einer prospektiven Studie. München-Wien-New York, Zuckschwerdt – Verlag, 2006, (258 Seiten).
- S2e Leitlinie Schädel-Hirn-Trauma im Erwachsenenalter
- SOP´s „SHT beim Erwachsenen" und „Diagnostik und Therapie erhöhter ICP"

Vielen Dank für Ihre Aufmerksamkeit!