Augennotfälle

Prof. Dr. Marcel N Menke
Kantonsspital Aarau

Augennotfälle – Einleitung

- Ganz akute Notfälle in der Augenheilkunde sind sehr selten
  - Dazu gehören aber sicher Perforationsverletzung des Bulbus, eine Verätzung der Augen und ein akuter Visusverlust
  - Eine schnelle Einleitung einer Therapie kann hier das Sehvermögen ev. erhalten
- Neben diesen ganz akuten Notfällen sind folgende Beschwerden ebenfalls als Notfall zu werten:
  - Rotes Auge / Schmerzen und/oder Fremdkörper- / Traumaanamnese
  - Sehverlust über Stunden bis Tage
  - Persistierende Doppelbilder

Anatomie des Auges

Ganz kurze Wiederholung

Augennotfälle – Anatomie[1,2]

- Vordere Anteile des Auges
  - Lider
  - Bindehaut
  - Sklera
  - Iris
  - Hornhaut
  - Tränendrüse
  - Tränenkanäle

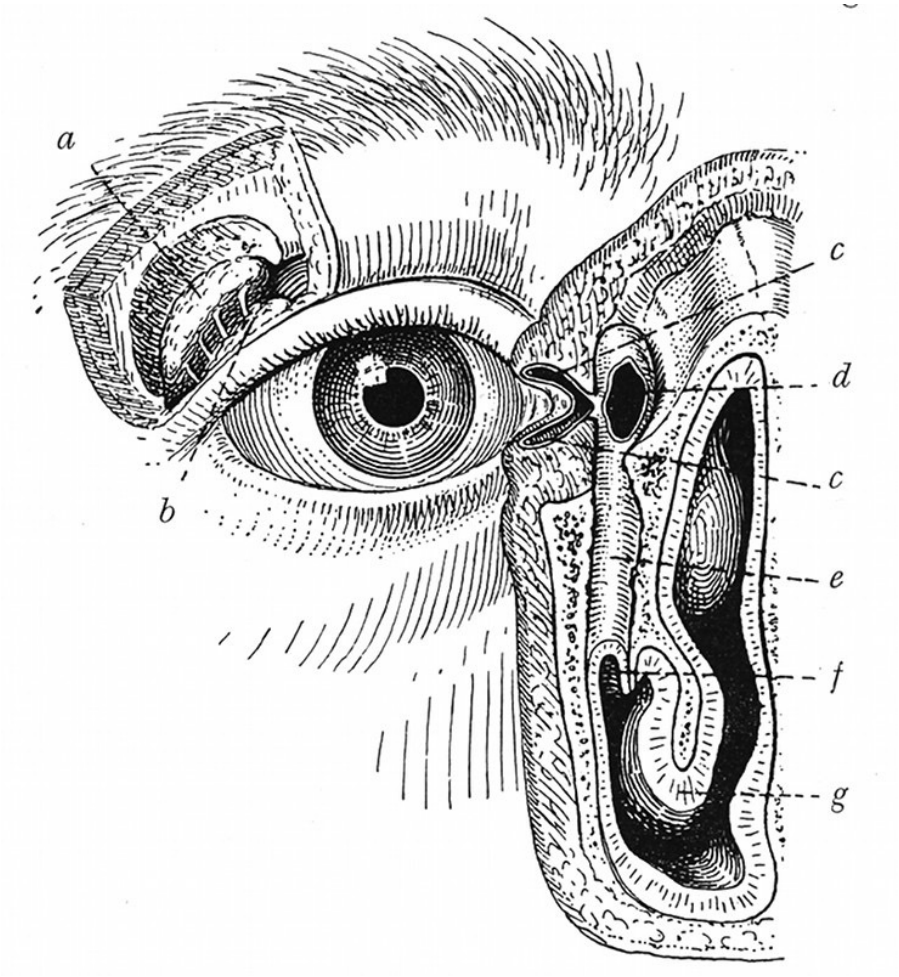

Augennotfälle – Anatomie[1,2]

- Vorder- und Hinterabschnitte des Auges
  - Hornhaut
  - Linse
  - Glaskörper
  - Netzhaut (Makula)
  - Sehnerv

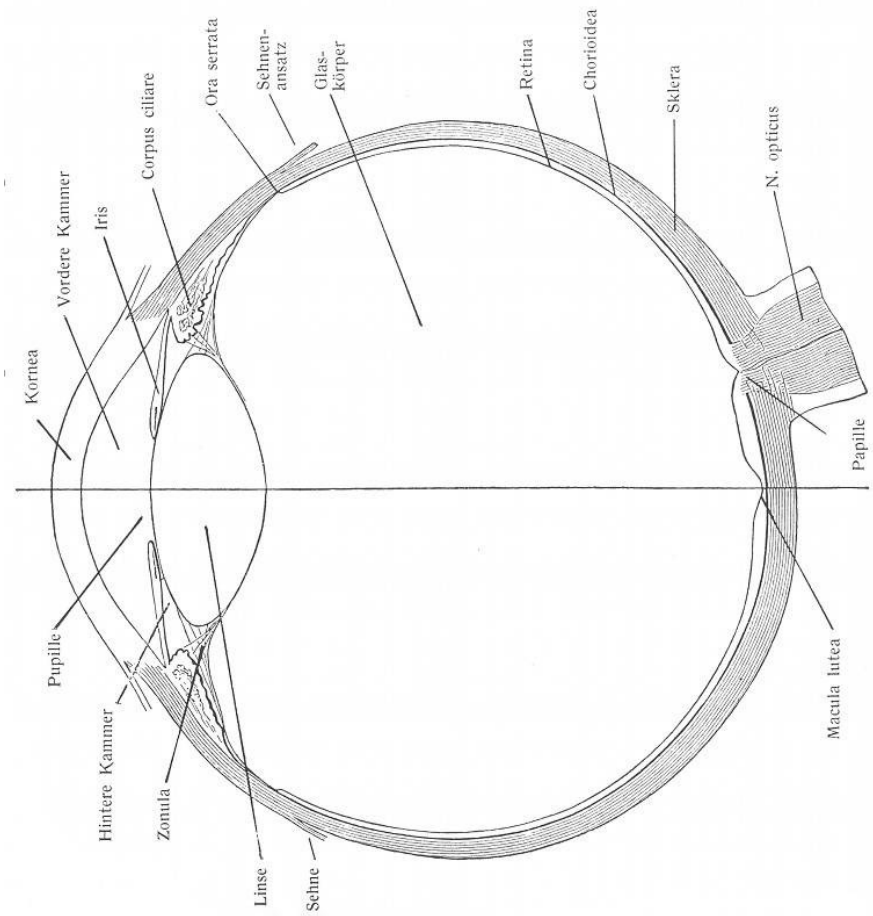

Augennotfälle – Anatomie[1,2]

- Verlauf der Sehbahnen vom Auge zur Sehrinde

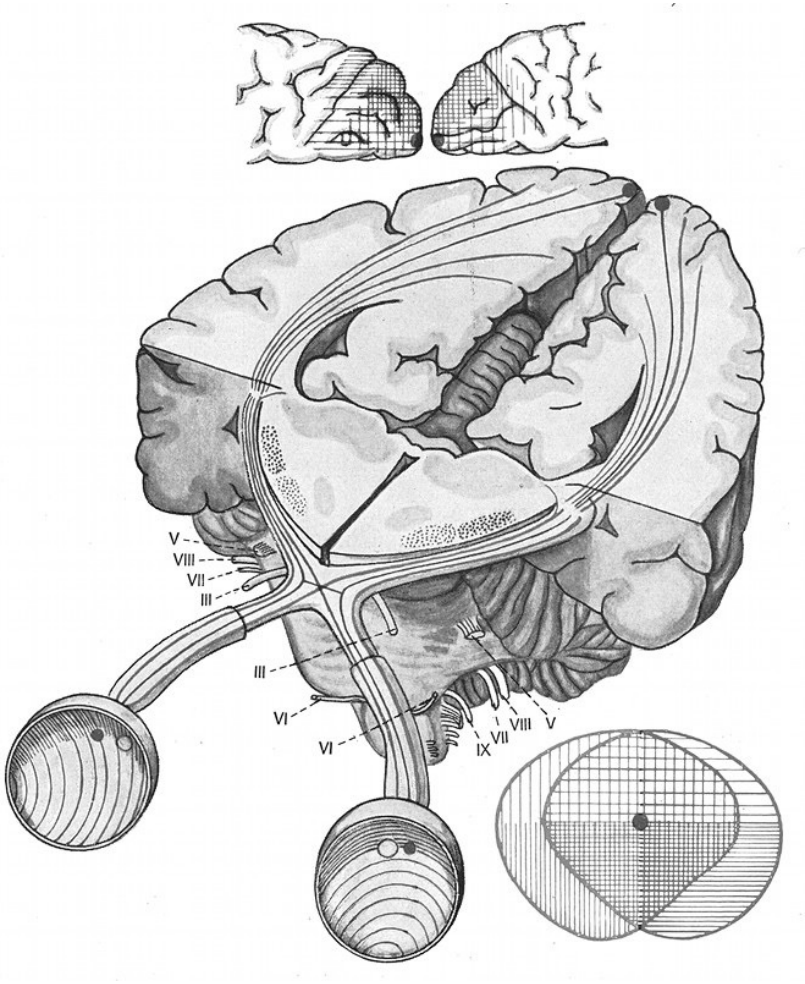

Rote Augen / Schmerzen

Augennotfälle – Hordeolum / Chalazion[1,3]

- Definition
  - Infektion einer Haarbalgdrüse
  - Hordeolum = Gerstenkorn
  - Chalazion = Hagelkorn
- Beschwerden
  - Schmerzen
  - Schwellung
  - Rötung
  - Aufbrechen

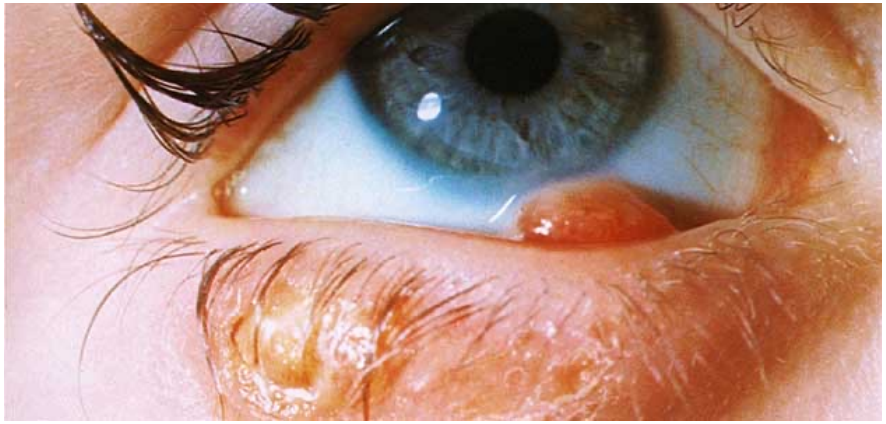

Augennotfälle – Hordeolum / Chalazion[1,3]

- Ursache
  - Hygiene
  - Diabetes mellitus
  - Make-up
  - Kontaktlinsen
  - Hagelkorn entwickelt sich oft aus Gerstenkorn

- Therapie
  - Wärmekompressen (Teebeutel, warmes Tuch, Infrarotlicht)
  - Ev. Antibiotikum lokal (Augensalbe)
  - Ev. Chirurgie wenn ein Chalazion vorliegt

Entzündliche Augenerkrankungen – Kontaktdermatitis[3,5]

- Definition
  - Allergische Kontaktdermatitis
    - Typ-IV-Reaktion
  - Irritative Kontaktdermatitis
- Symptome
  - Plötzliche periorbitale Rötung oder Lidschwellung und Bläschen
- Therapie
  - Auslösendes Agens meiden
  - Kühle Kompressen, schwache lokale Steroide, Hautschutzsalben

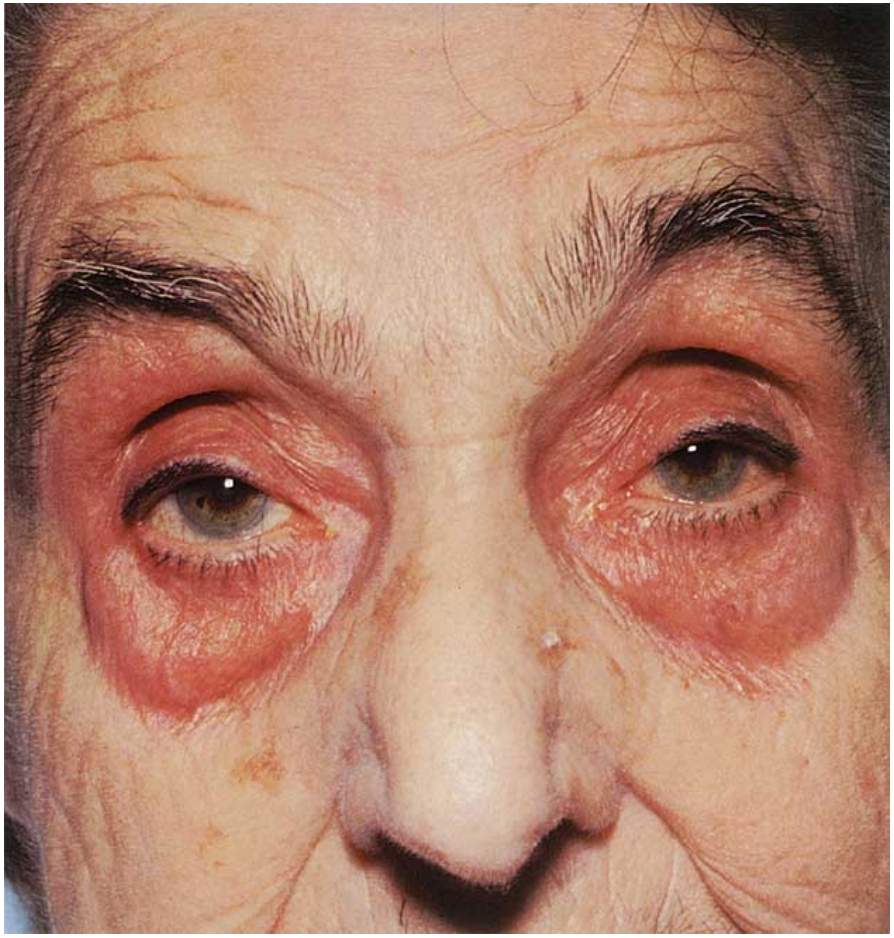

Augennotfälle – Konjunktivitis[3,4]

- Definition
  - Entzündung der Bindehaut
- Beschwerden
  - Schwellung
  - Rötung
  - Schmerzen
  - Gelegentlich Juckreiz (Allergie)
- Ursachen
  - Vor allem durch Viren
  - Selten durch Bakterien
  - Allergie, Trockenes Auge

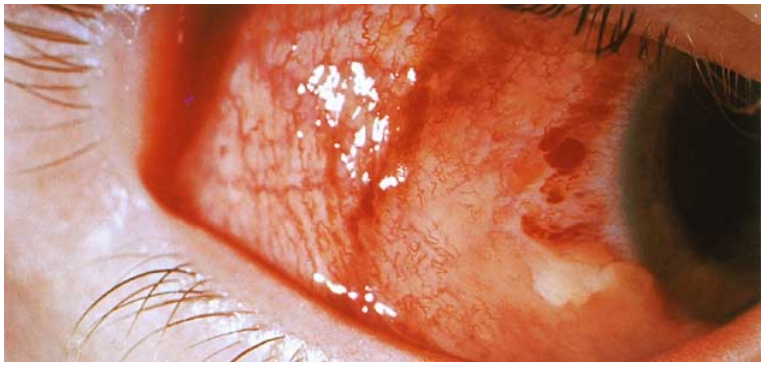

Augennotfälle – Konjunktivitis[3,4]

ROTE AUGEN – Woran denken und wie behandeln? - Zusammenfassung

Schliessen Sie eine Hornhauttrübung aus	Überprüfen Sie die Klarheit der Hornhaut. Falls trübe Stellen vorhanden sind,….	…… schicken Sie den Patienten zum Augenarzt
Hauptzeichen: Jucken	Allergische Konjunktivitis	Topische Antihistaminika
Hauptzeichen: Brennen und Stechen	Trockenes Auge	Tränenersatzmittel Punctum plugs, etc.
Hauptzeichen: Eitriges, klebriges Sekret	Bakterielle Konjunktivitis	Topisches Antibiotika
Hauptzeichen: Mucopurulentes Sekret für mehr als 3 Wochen	Chlamydien-Konjunktivitis (Bindehautabstrich machen)	Azithromycin 1000mg einmalig
Hauptzeichen Wässriges Sekret, respiratorischer Infekt, vergrösserte Lymphknoten	Virale Konjunktivitis	Tränenersatz und/oder Nicht-Steroidale-Antirheumatika

Augennotfälle – Keratitis[1,3]

- Definition
  - Entzündung der Hornhaut
  - Starke Schmerzen, Photophobie
- Ursache
  - Bakterien
  - Viren (Herpes simplex, Herpes Zoster)
  - Neurogen
  - Traumatisch
  - Allergie
- Therapie
  - Abhängig vom klinischen Bild bzw. der Ursache

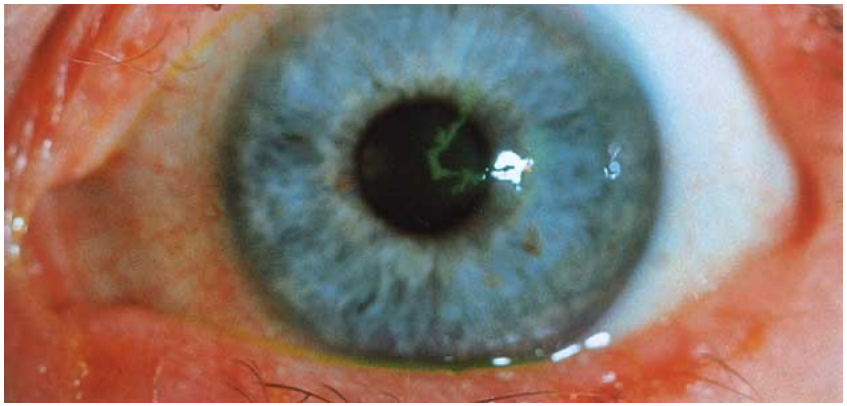

Herpeskeratitis

Augennotfälle – Hornhautabszess (Ulcus)[1,3]

- Klinik
  - Schmerzen
  - Rötung
  - Visusabfall wegen Trübung
  - Perforationsgefahr
- Häufigste Ursachen
  - Bakterien (Pneumokokken, Staph. aureus)
  - Herpes simplex
  - Mykosen
- Therapie
  - Abstrich
  - Abhängig vom Erreger

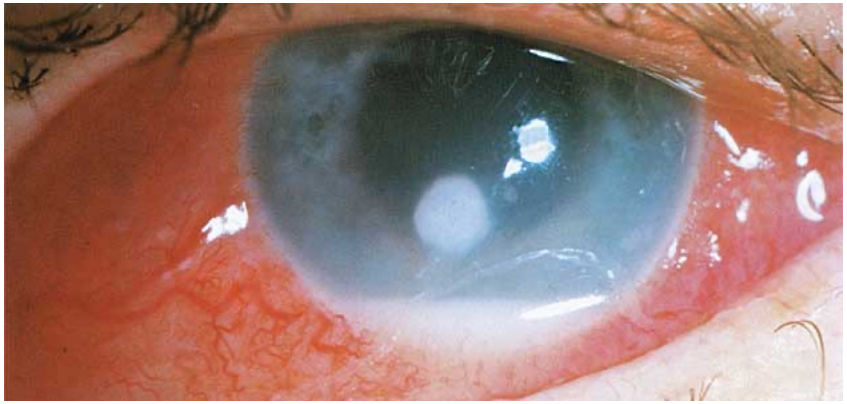

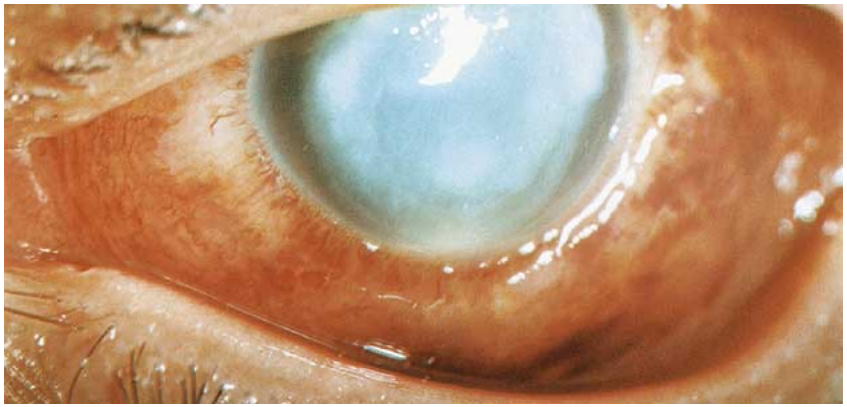

Augennotfälle – Akuter Winkelblock[1,3]

- Klinik
  - Sehr starke Augen- und/oder Kopfschmerzen
  - Rötung
  - Hornhauttrübung (Sehstörung)
  - Regenbogenfarbige Ringe um Licht
  - Pupille entrundet
  - Auge hart
  - Unwohlsein/Erbrechen

Augennotfälle – Akuter Winkelblock[1,2,3]

- Ursache
  - Abfluss des Kammerwassers ist gestört, da die Irisbasis den Winkel blockiert
  - Der Augeninnendruck steigt schnell an
- Therapie
  - Medikamentöse lokale oder systemische Augeninnendrucksenkung
  - Lasiriridotomie, auch im Partnerauge
  - Bei ausgeprägter Linsenverdickung ev. Kataraktoperation

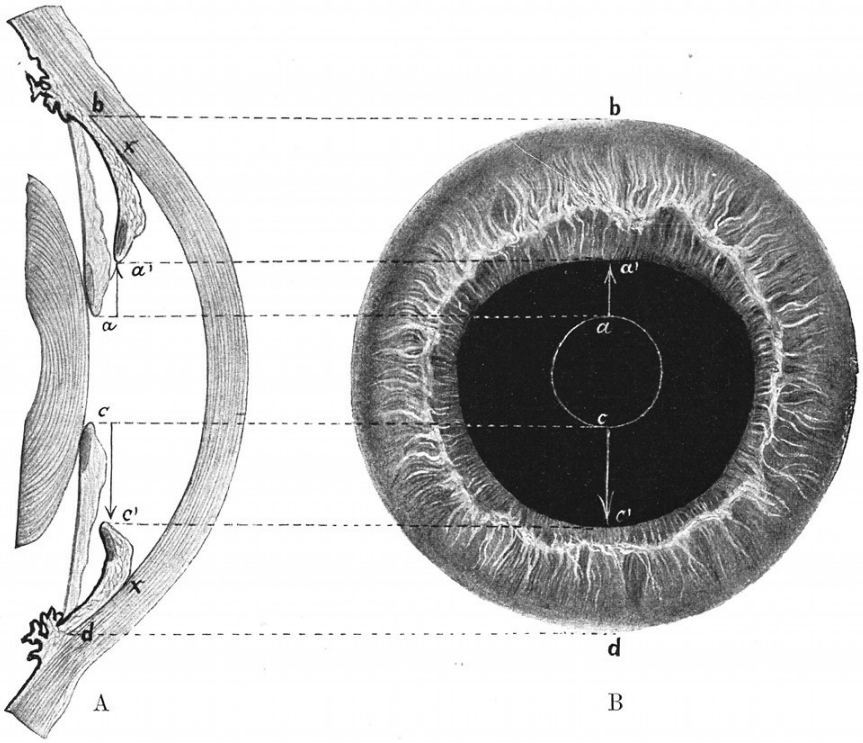

Augennotfälle – Rotes Auge / Schmerzen[1,3]

- Folgende Erkrankungen sind seltene Ursachen von Roten Augen und zeichnen sich vor allem durch Schmerzen und Rötung aus
  - Episkleritis
    - Selbstlimitierende und oft rezidivierende Entzündung der Episklera (Schicht zwischen Bindehaut und Sklera)
    - Schmerzen gering
  - Skleritis
    - Nicht-selbstlimitierende Entzündung der Sklera (Lederhaut)
    - Starke Schmerzen
  - Uveitis
    - Entzündung der Uvea und manchmal auch der Netzhaut (Uvea = Iris, Ziliarkörper, Aderhaut)
    - Schmerzen, ev. Rötung des Auges

Akuter Sehverlust

Augennotfälle – Akuter Sehverlust[1,3]

- Sehverlust innert Sekunden bis Stunden (einseitig)
  - Zentralarterienverschluss
    - Therapie: ev. Fibrinolyse der A. ophthalmica möglich
  - Verletzung des Nervus opticus
  - Glaskörperblutung
  - Anteriore ischämische Optikusneuropathie (AION)
    - Entzündliche Form
      - Im Rahmen der Riesenzellarteriitis, höheres Alter (Ø 80 Jahre)
      - Zweites Auge ist ebenfalls stark gefärdet
      - Therapie besteht in systemischen Steroiden
    - Nicht entzündliche Form
      - Ursache unbekannt, Alter Ø 60 Jahre, zweites Auge ist ebenfalls gefährdet
      - Keine wirksame Therapie

Augennotfälle – Akuter Sehverlust[1,3]

- Sehverlust innert Sekunden bis Stunden (beidseitig)
  - Cerebrovaskulärer Insult
    - Klinik
      - Homonyme Hemianopsie
    - Massnahmen
      - Insulttherapie (Stroke Unit)

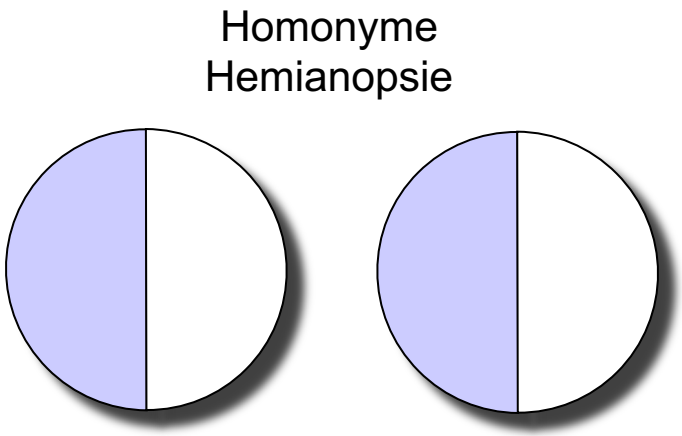

  - Posteriore ischämische Optikusneuropathie (PION)
    - Postoperativ nach Hypotonie und Blutverlust
    - Keine Therapie

Augennotfälle – Akuter Sehverlust[1,3]

- Sehverlust innert Stunden bis Tagen (einseitig)
  - Zentralvenenverschluss
    - Klinik
      - Schatten, Visusabnahme
    - Massnahmen
      - Augenarzt (kaum Therapien möglich)
      - Risikofaktoren vermeiden (Blutdruck, Diabetes, hoher Augendruck
  - Netzhautablösung
    - Klinik
      - Blitzen, Schwebeteilchen, später Schatten
    - Ursache
      - Schwache Netzhautstellen, Kurzsichtigkeit, Trauma
    - Massnahmen
      - Chirurgische Therapie

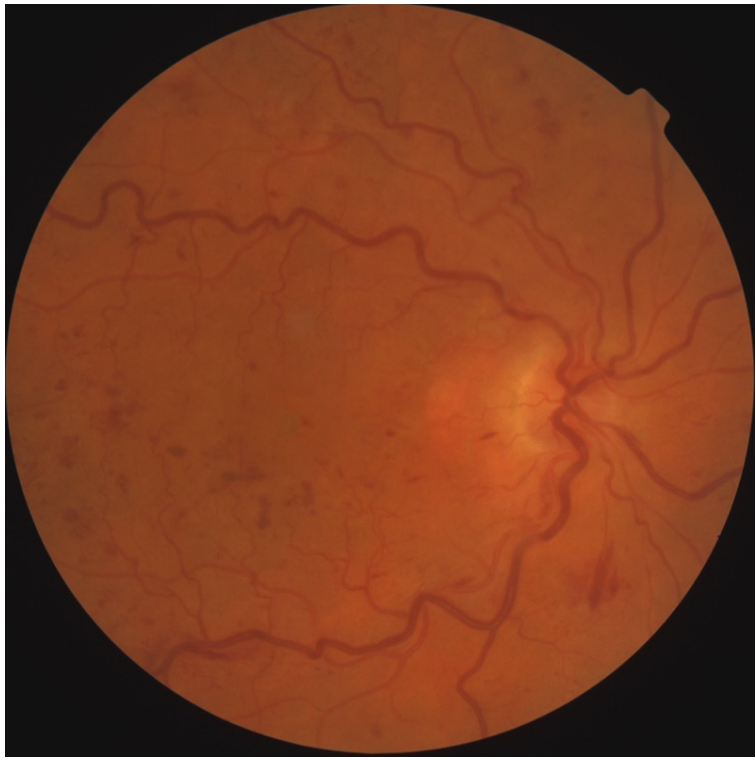

Zentralvenenverschluss

Augennotfälle – Akuter Sehverlust[1,3]

- Sehverlust innert Stunden bis Tagen (einseitig)
  - Neuritis nervi optici
    - Klinik
      - Augenbewegungsschmerz und Visusabfall
      - Relatives Afferenzdefizit, Farbentsättigung
      - Zentralskotom
    - Ursache
      - Idiopathisch, ev. Multiple Sklerose, virale Infektion
    - Therapie
      - Abhängig vom MRI Befund und Beschwerden
      - Unter Steroidtherapie steigt der Visus schneller wieder an
      - Systemische Steroide (Methylprednisolon) initial

Der Farbvergleichstest von rechts zu links hilft bei der Diagnosestellung

Augenmuskellähmungen

Augennotfälle – Augenmuskellähmungen[1,3]

- Beschwerden
  - Patient sieht doppelt
  - Wenn er ein Auge schliesst sind die Doppelbilder weg
  - Evtl. Ausgleich durch Kopfneigung möglich
- Ursachen
  - Trauma, Entzündungen, Diabetes, art. Hypertonie
  - Cerebrale Aneurysmen
  - Tumor
- Massnahmen
  - Neuroophthalmologische Abklärung
  - Internistische Abklärung

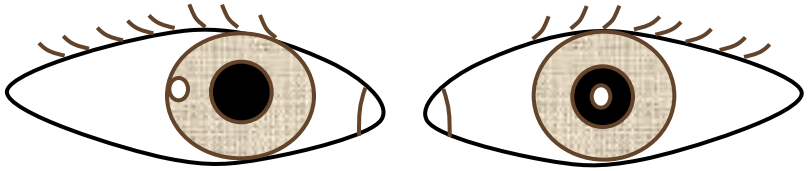

Abduzensparese rechts

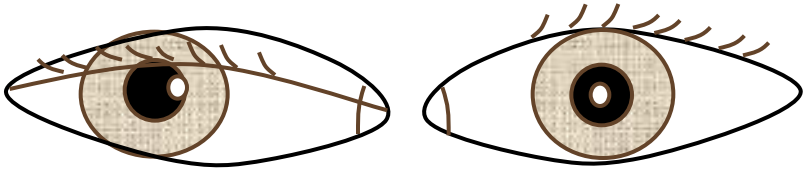

Okulomotoriusparese rechts mit Ptose

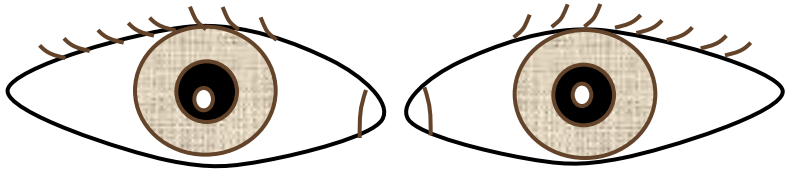

Trochlearisparese rechts mit vertikalen Doppelbildern

Trauma / Fremdkörper

Augennotfälle – Hyposphagma[1,3]

- Beschwerden
  - Keine Schmerzen
  - Flächige Blutansammlung
- Ursachen
  - Verletzung
  - Spontan
    - Idiopathisch
    - Hypertonie
    - Gerinnungsstörung
- Massnahmen
  - Bei Verletzung: Augenarzt
  - Blutdruckkontrolle
  - Falls wiederholtes Auftreten: Abklären einer Blutungsproblematik

Augennotfälle – Erosio corneae[1,3]

- Beschwerden
  - Starke Schmerzen, Visusabfall, Fremdkörpergefühl, Tränen
  - Rötung
  - Fluoreszein: positive Anfärbung
- Ursachen
  - Oberflächenverletzung der Hornhaut (Babyfinger, Zweige, Katze,…)
  - Evtl. auch ohne Auslöser
- Massnahmen
  - Antibiotische Salbe, ev. Verband, ev. therapeutische Kontaktlinse
  - Abheilung nach 24h

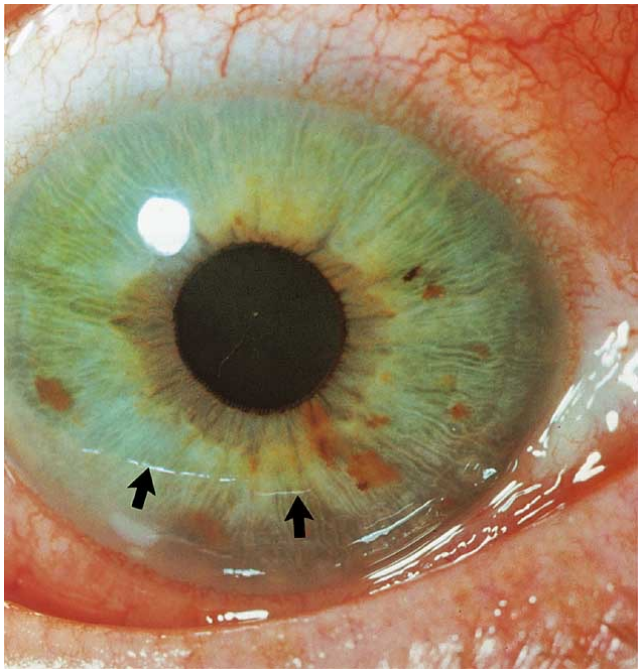

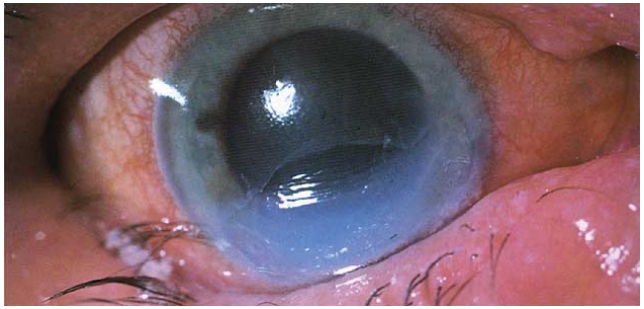

Augennotfälle – Keratitis photoelectrica[1,3]

- Verblitzung
  (Schweissblende, Schneeblindheit, Keratitis photoelectrica)
  - Beschwerden
    - Lichtscheu/Spasmus
    - Tränen/Schmerzen
    - Punktförmige Epithelschäden
    - Rötung
  - Ursache
    - Schweissen, UV-Licht
    - Erst nach 6-12h auftretend
  - Massnahmen
    - Cycloplegie
    - Antibiotische Salbentherapie 3-4x/Tag
    - Ev. Verband für 24h
    - Ev. nicht-steroidale Antirheumatika oral

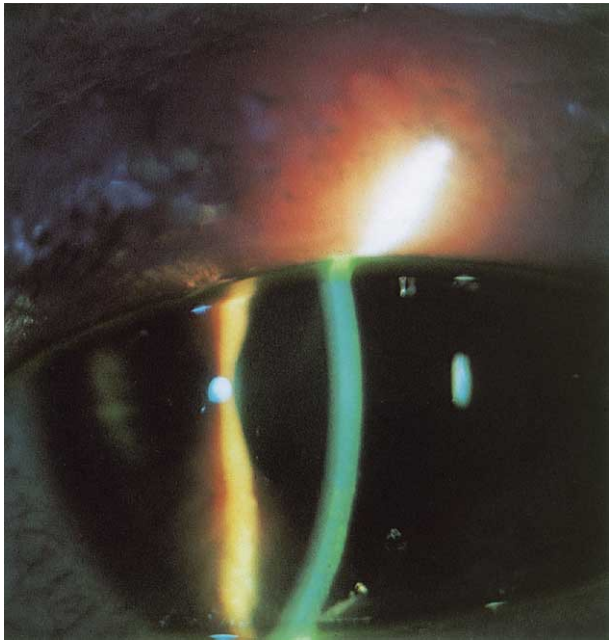

Augennotfälle – Verätzungen (Säure / Lauge)[1,3]

- Beschwerden
  - Schmerzen (wenig Schmerz bei massivem Befund ist ein schlechtes Zeichen)
  - Visusminderung
  - Rötung
  - Trübe Hornhaut (Fischauge)
- Ursache
  - Laugen (ungelöschter Kalk, CaO)
  - Säuren
  - Verbrennungen machen ähnliche Beschwerden

Patient mit total eingetrübter Hornhaut durch Natronlaugen-verätzung

Augennotfälle – Verätzungen (Säure / Lauge)[1,3]

- Massnahmen
  - Vor Ort
    - Sofort spülen mit allem, was vorhanden ist
  - Betriebssanitäter oder Arzt
    - Lokalanästhetikum (Novesin®, Alcaine®)
    - Weiter spülen mit Ringerlactat-Lösung oder evtl. Pufferlösung bei bekanntem pH
    - So lange spülen bis pH neutral ist
    - Immer bei Kalkverletzungen prüfen ob Festkörper (Kalk) unter den Lidern liegen (ektropionieren)
  - Wichtig
    - Milde bis moderate Verätzungen gehören zum Augenarzt um den totalen Schaden am Auge zu beurteilen und die weitere Therapie festzulegen
    - Schwere Verätzung direkt ins Spital, evtl. mit Sanität
    - Keine Zeit verlieren

Augennotfälle – Fremdkörper[1,3]

- Fremdkörper der Bindehaut und Hornhaut
  - Lokalisation
    - Bindehaut, unter dem Oberlid, Hornhaut
  - Beschwerden
    - Schmerzen, Rötung, Visusminderung
  - Massnahmen
    - Nach lokaler Anästhesie Entfernung des Fremdkörpers
    - Rostring MUSS entfernt werden
    - Antibiotische Salbentherapie
    - Ev. Verband

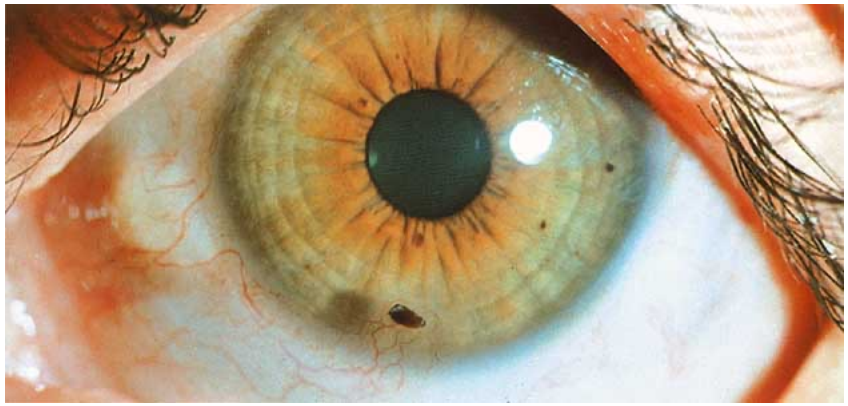

Metallfremdkörper

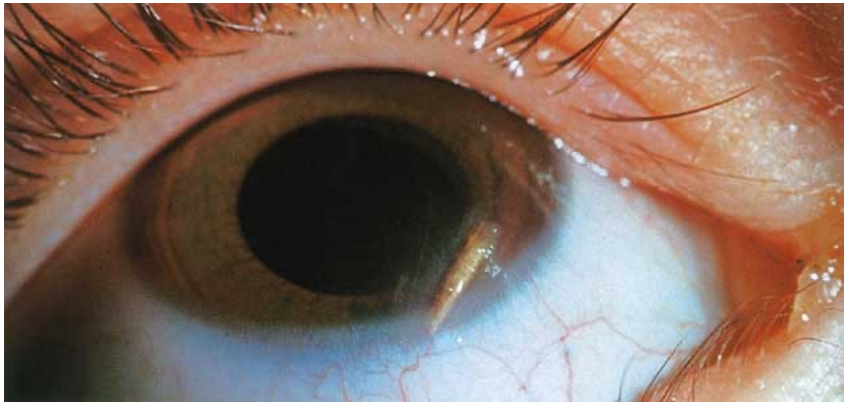

Holzfremdkörper

Augennotfälle – Fremdkörper[1,3]

- Ganz wichtig
  - Festsitzende, grosse Fremdkörper nicht entfernen
  - Überweisung in eine lokale Augenklinik

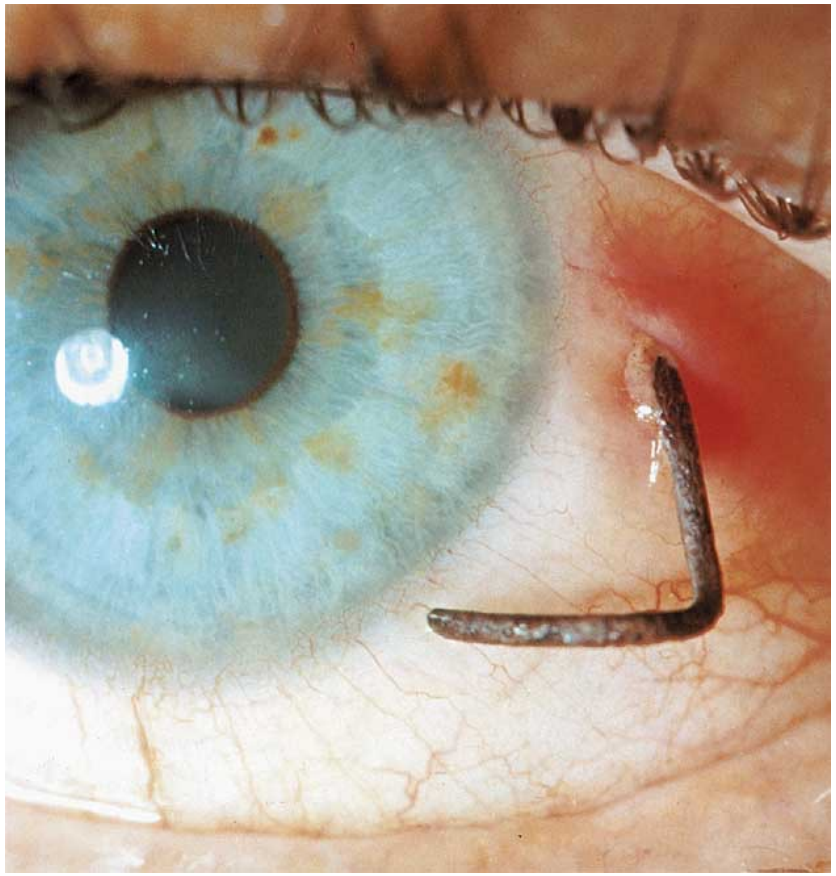

Augennotfälle – Contusio bulbi[1,3]

- Contusio bulbi = Prellung des Auges
  - Klinik
    - Sehstörungen, Schmerzen (ev. Druckanstieg nach intraokularer Blutung)
    - Doppelbilder (Muskeleinklemmung bei Orbitafraktur)
    - Verletzungen von Iris, Trabekelwerk, Linse, Netzhaut und Aderhaut sind möglich
  - Ursache
    - Schlag aufs Auge (z.B. Faust, kleiner Ball)
  - Massnahmen
    - Immer zum Augenarzt! Befunde manchmal zwar diskret, Spätfolgen sind aber trotzdem möglich
    - Immer Druckkontrolle und Netzhautkontrolle (Traumatische Ablösung!)
    - Computertomographie bei Doppelbildern oder Verdacht auf Orbitafraktur

Aderhautruptur bei Contusio bulbi

Augennotfälle – Perforation / Ruptur des Auges[1,3]

- Klinik
  - Schmerzen, Visusabfall, Traumaanamnese
  - Starke subkonjunktivale Blutung
  - Blutung in der Vorderkammer (Hyphäma)
  - Vorderkammer ev. aufgehoben
  - Pupille entrundet
  - Rupturierte Hornhaut / Sklera
- Ursache
  - Massive Gewalteinwirkung
  - Hammer/Meissel-Verletzung
- Massnahmen
  - Abdecken des Auges
  - Bei V.a auf Perforation zur weiteren Abklärung zum Augenarzt
  - Bei V.a. auf Ruptur direkt ins Augenspital (nüchtern lassen)

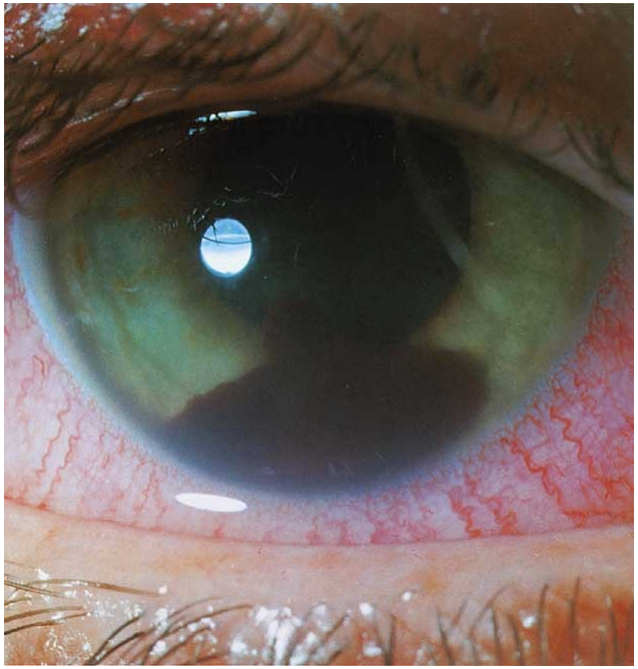

Blutung in der Vorderkammer

Augennotfälle - Zusammenfassung

- Schnell handeln (Minuten - Stunden)
  - Perforationen
  - Akuter Visusverlust (Schatten oder gar nichts mehr)
  - Verätzungen
- Handeln (am gleichen oder nächsten Tag)
  - Rotes Auge / Schmerzen
  - Fremdkörper
  - Sehverlust über Stunden bis Tage (Schwebeteilchen)
  - Persistierende Doppelbilder

Entzündliche Augenerkrankungen – Referenzen

1. Kanski J. J., Lehrbuch der klinischen Ophthalmologie, Degenerationen und Dystrophien am Augenhintergrund, Kapitel 12, Georg Thieme Verlag Stuttart, New York 1996
2. Axenfeld Th., Lehrbuch und Atlas der Augenheilkunde, 8.Auflage, Verlag Gustav Fischer 1935
3. The Wills Eye Manual, Office and Emergency Room Diagnosis and Tretment of Eye Disease, Fourth Edition. Lippincott Williams & Wilkins. 2004
4. Berta A. et. Al.: Red Eye, Differential Diagnosis & Management, Vol 28, Supp1, 1-64, 2008
5. Büchner St. A., Kontaktdermatitis, Schweiz Med Forum Nr. 18 2. Mai 2001

Copyright für alle Fotografien / Grafiken die mit ME gekennzeichnet sind:
Dr. med. Melanie Eberle, Emmenbrücke