UNIVERSITÄTS-
KINDERSPITAL
ZÜRICH

Ein Tag auf der Kindernotfallstation…

Dr. med. Julian Wachstein

Oberarzt interdisziplinäre Kindernotfallstation, Kinderspital Zürich

7. Pflegekongress für Notfallmedizin 27.10.2022, Bärenmatte, Suhr

Das Spital der Eleonorenstiftung

Kindernotfallstation Zürich in Zahlen

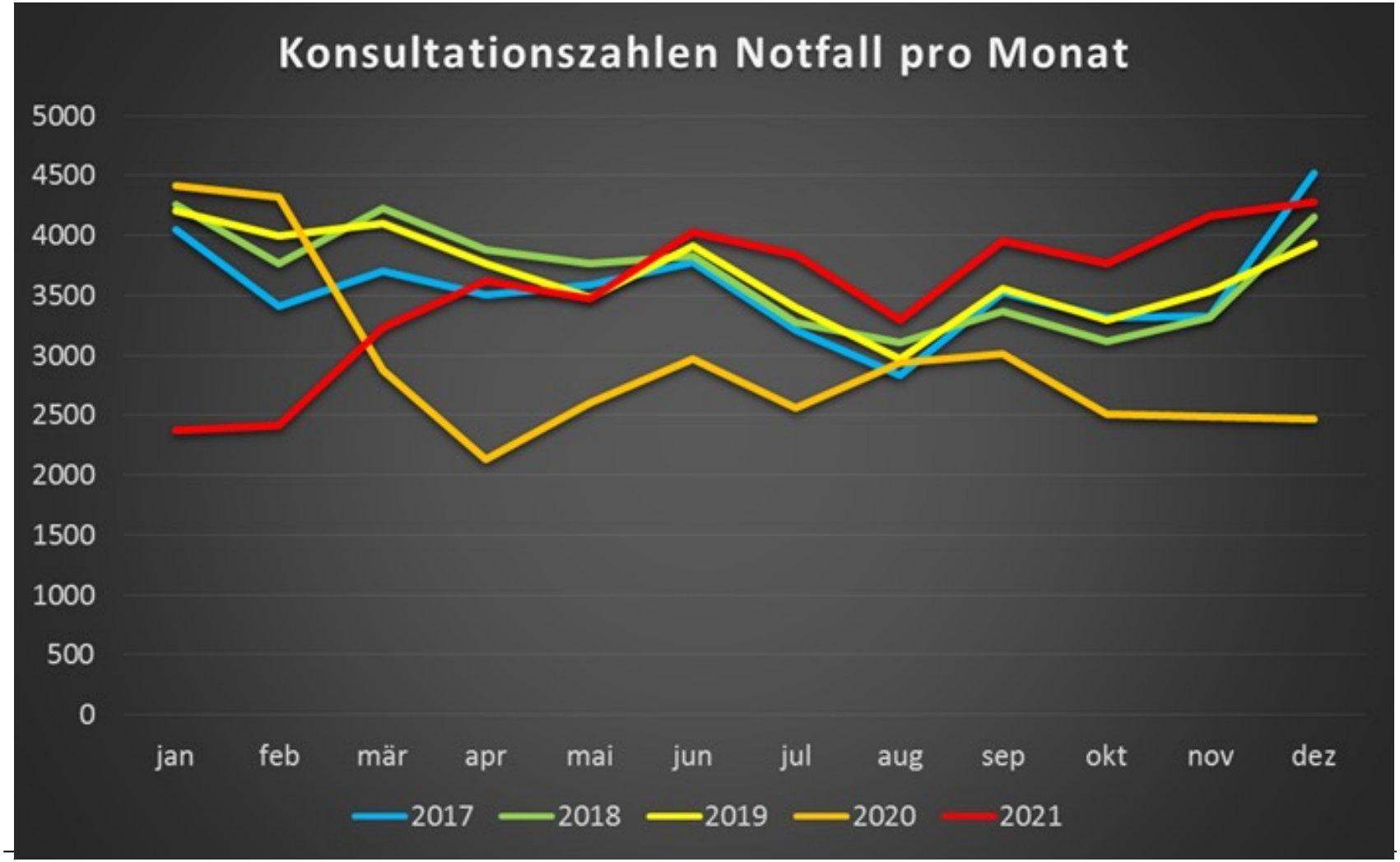

Kindernotfallstation Zürich in Zahlen

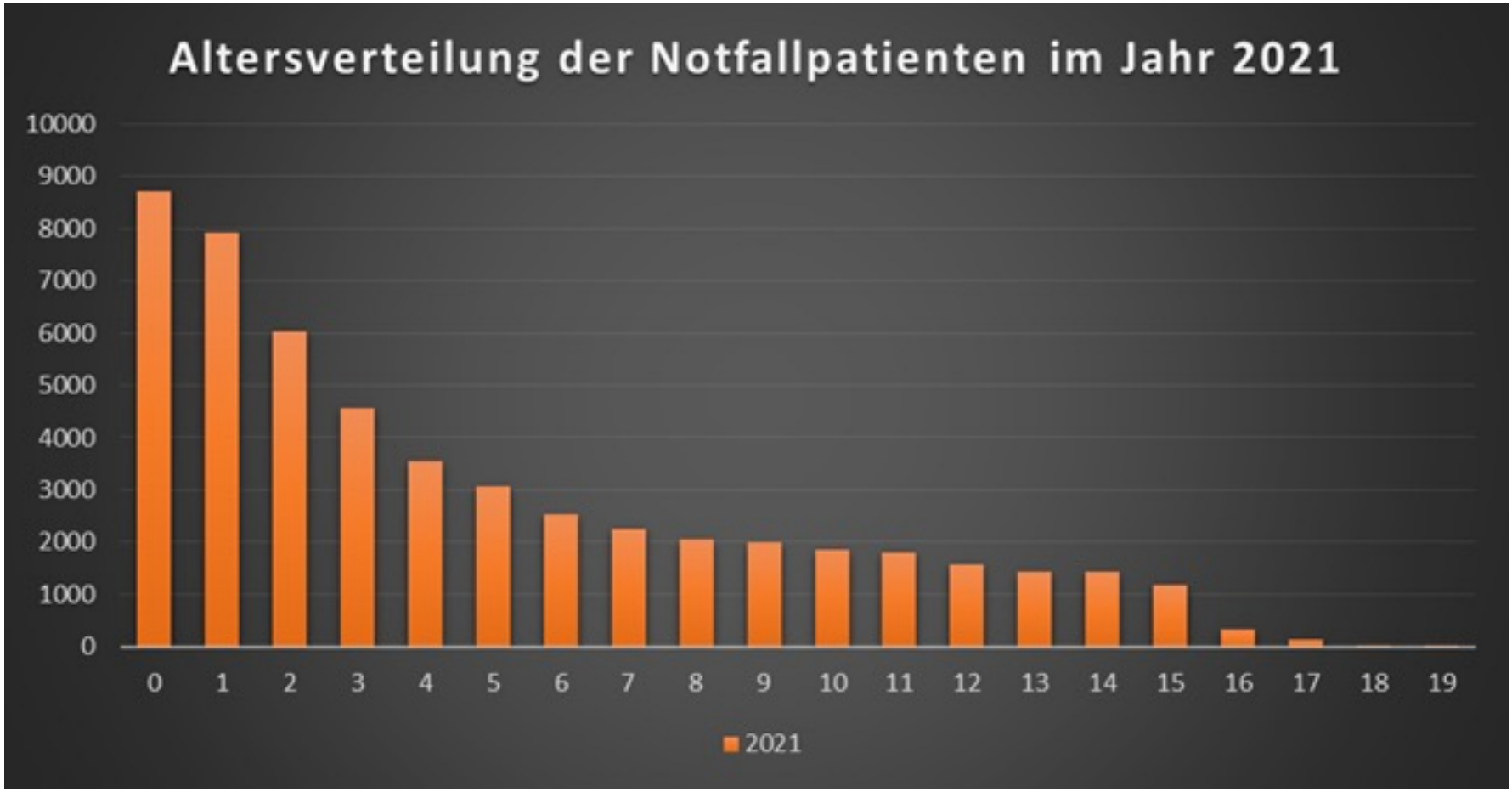

Typisch Kind!

- Kinder sind keine «Miniaturausgabe» von Erwachsenen, es gibt anatomische, soziale und interaktive Unterschiede!
- Atemorgane:
  - Nasengänge eng, Trachea kurz, Zunge gross → Atemstörungen v.a. im Rahmen von Infekten sehr häufig
- Herz/Kreislauf:
  - HMV wird v.a. über die Frequenz gesteuert, d.h. Bradykardien werden sehr schlecht toleriert
  - Schockzeichen sehr spät erkennbar

Typisch Kind!

- Wasser-/Elektrolythaushalt:
  - Je jünger das Kind, desto höher der Wasser- und Elytumsatz → d.h. Defizite führen schneller zu Entgleisungen
- Traumatologie:
  - Organe in enger Nachbarschaft, Skelett elastisch → Schutz innerer Organe schlechter, Hypothermiegefahr
- Last but not least:
  - Nicht vertraute Situationen: Interaktion schlecht, Malcompliance, Aggression/Regression, Aspekt der Eltern

«Protagonisten» des heutigen Nachmittags

Linus (5mon)

Tom (9mon)

Livia (2y)

Leo (3y)

Ela (3y)

Anna (3y)

Alexander (3y)

Felix (4y)

Mark (5y)

Laura (9y)

Elion (13y)

Alexander, 3 Jahre

Anamnese:

Schmerzen am Penis seit dem Morgen, Penis sei gerötet, es trete Flüssigkeit aus. Kein Fieber, kein Trauma.

Alexander, 3 Jahre

T 37.3 °C, SI 0.

<u>Genitale:</u>

- Phimose
- Austritt von Pus bei Retraktion des Präputium, Glans Penis nicht einsehbar
- strichförmige Rötung am Penisschaft ventral
- Hoden bds. deszendiert, Anus unauffällig. Abdomen unauffällig, Lymphknoten unauffällig.

Balanitis/Balanoposthitis

- Definitionen:
  - Balanitis: Inflammation der Glans
  - Balanoposthitis: zusätzlich Präputium
- Im Kindesalter fast immer chemisch-irritativ
- Therapie: lokale Sitzbäder (z.B. mit Octenisept® oder Betadine®), keine Evidenz für topische oder systemische AB-Therapie
- Zusätzliche Abklärungen bei:
  - Fieber
  - inguinaler Lymphangitis
  - ausgeprägte Rötung über Penis hinaus
  - Präsentation ausserhalb Kleinkindesalters

Exkurs: Phimose

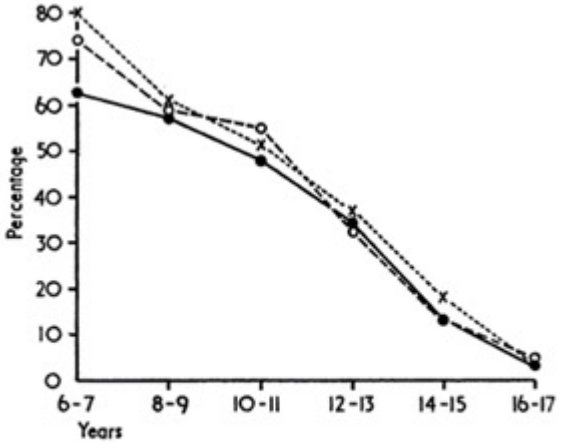

FIG.—*Incidence of preputial adhesions in various age-groups.*
—— *Total material (9200 observations);* – – – – *173 boys observed throughout 7 years (1160 observations);* · · · · *1086 boys observed in 1964–65 (1052 observations).*

J. Oster, Further fate of foreskin, 1969

Definition:

- Verengung der Vorhaut (Präputium), welche eine Retraktion über die Glans verhindert
- normal in fast 100% aller Neugeborenen, spontane Lösung bis zum Schul- bzw. Adoleszenzalter häufig, Variabilität aber sehr gross
- Eine asymptomatische Phimose braucht keine Therapie
- Ballonierung während Miktion ist keine Indikation für Zirkumzision

Linus, 5 Wochen

<u>Anamnese:</u>

Verstopfte Nase seit 3 Tagen, kein Fieber, trinke zunehmend schlechter (MM und Formulamilch).

Schlafe nur noch, atme angetrengt

TG, bisher gute Entwicklung und adäquate Gewichtszunahme

Bruder, 4 Jahre, geht in die KiTa, ist auch krank

Linus, 5 Wochen

<u>Klinischer Eindruck/ Beschreibung Patient und Atemmuster?</u>

- Vitalzeichen: AF: 40/min, SO_2: 90%, HF 188/min, T: 37.7°C
- Allgemeinzustand vermindert, Bewusstsein erhalten
- Stöhnen
- Einziehungen sternal, subcostal und jugulär
- Atemexkursionen symmetrisch
- Verlängertes Expirium
- Giemen und Knisterrasseln, Nasenflügeln
- CAVE: Zyanose und Apnoen (manchmal 1. Zeichen!)

Bronchiolitis

- Fast ausschliesslich virale Infektionen der kleinsten Atemwege (Bronchiolen), meist RSV-Infektion
- Beginn mit Symptomen eines oberen Atemweges, graduelle Verschlechterung an Tag 3-5
- Fast ausschliesslich Säuglinge (<1 Jahr) betroffen
- Saisonale Erkrankung mit Peak im Herbst/Winter
- Diagnostik: klinisch! Meist keine (zusätzliche) notwendig

Bronchiolitis - Management

- Minimal Handling
- Nasentoilette/Nasenspülungen (Kochsalz, Xylometazolin 0.01%)
- Sauerstoffzufuhr (via Trichter, Nasenbrille)
- Flüssigkeitssubstitution (nasogastral, iv)
- Atemunterstützung (HFNC, CPAP, invasive Beatmung)
- Sedativa bei starker Aufregung (Chloralhydrat, Nalbuphin)

<u>Keine Evidenz/ kein Nutzen:</u>

- Inhalationen mit Salbutamol oder hypertoner Kochsalzlösung
- Antibiotika (bakt. Superinfektionen sehr selten)

Akute Bronchiolitis – ein Update. Barben J; Regamey N, Hammer J, **Swiss Med Forum 2020**;20(0910):155-159.

Livia, 2 Jahre

<u>Anamnese:</u>

Beim Abendessen (Brot, Rübli, Gürkli) plötzlich Hustenanfall, sei zyanotisch geworden, anschliessend zweimal massiv erbrochen. Nun wieder guter Allgemeinzustand. Vorstellung aufgrund Sorge wegen eindrücklich zyanotischem Ereignis und persistierendem Husten. Aktuell infektfrei.

Livia, 2 Jahre

<u>Und wie atmet dieses Kind?</u>

- Vitalzeichen: AF 35/min, SO_2: 99%, HF: 120/min, T: 36.7°C
- Allgemeinzustand bestens, lacht und spielt
- Biphasisches Atemgeräusch, Kombination aus Wheezing und Giemen
- Seitendifferenz re > li

Livia, 2 Jahre

Wahrscheinlichste Diagnose?

FREMDKÖRPERASPIRATION

Fremdkörperaspiration - Facts

- Potentiell lebensbedrohliche Atemwegsobstruktion
- Alterspeak: Kleinkinder (>80% < 3 Jahren, Knaben: Mädchen 2:1) CAVE: behinderte Kinder
- V.a. Nahrungsmittel (Nüsse, Rübli, rohe Äpfel)
- Lokalisation:
  - Larynx (3%)
  - Trachea (10%)
  - **Rechtes Bronchialsystem (70%)**
  - Linkes Bronchialsystems (17%)
- Komplikationen: sek. Dislokation, sek. Pneumonie
- Klinische Diagnose! (Rx nur bei Vd.a. röntgendichten Fremdkörper oder länger zurückliegender Anamnese)

Fremdkörperaspiration - Beurteilung

Szenario 1: Patient atmet, **Husten**
- Hustenreiz
- Ev. Atemnotzeichen
- Ev. Stridor
- Ev. asymmetrische Auskultation oder Giemen

Szenario 2: Atmung insuffizient, Husten ineffektiv
- Ev. Zyanose
- schwere Atemnot
- **«victim unable to make a sound»**

Szenario 3: **Bewusstlosigkeit**
- keine Atmung
- nur Schnappatmung

Behandlung

Patient **beruhigen**

Husten zulassen

KEINE FK-Manöver

Ambulanztransport ins KiSpi

Keine unnötigen Manipulationen

→ **ad Bronchoskopie**

Fremdkörpermanöver

< 1 Jahr: 5 back slaps – 5 chest thrusts

> 1 Jahr: 5x Heimlich Manöver

→ Neu-Beurteilung

Start Reanimation

30 Thoraxkompressionen

Atemwegskontrolle

Sichtbarer FK entfernen

2 Atemstösse

Alarmierung!

Differentialdiagnose
Fremdkörper**aspiration** und -**ingestion**

Aspirationsverdacht:

- Plötzliche Hustenattacke
- Manchmal Würgen
- Neu aufgetretenes Atemgeräusch, v.a. einseitig
- Jede Atemstörung ohne Infektzeichen beim Kleinkind

Ingestionsverdacht:

- Speicheln und Würgen
- Schmerzen im Hals oder beim Essen
- Ess-/Trinkverweigerung
- Erbrechen
- Globusgefühl

Und was ist denn jetzt gefährlicher?

- Jede Fremdkörperaspiration ist potentiell gefährlich und sollte rasch abgeklärt werden!

- Bezüglich Ingestion gibt es zwei zentrale Fragen:
  - Was wurde verschluckt?
  - Ist das Kind symptomatisch?

Verschluckte Fremdkörper – wo bleiben diese «hängen»?

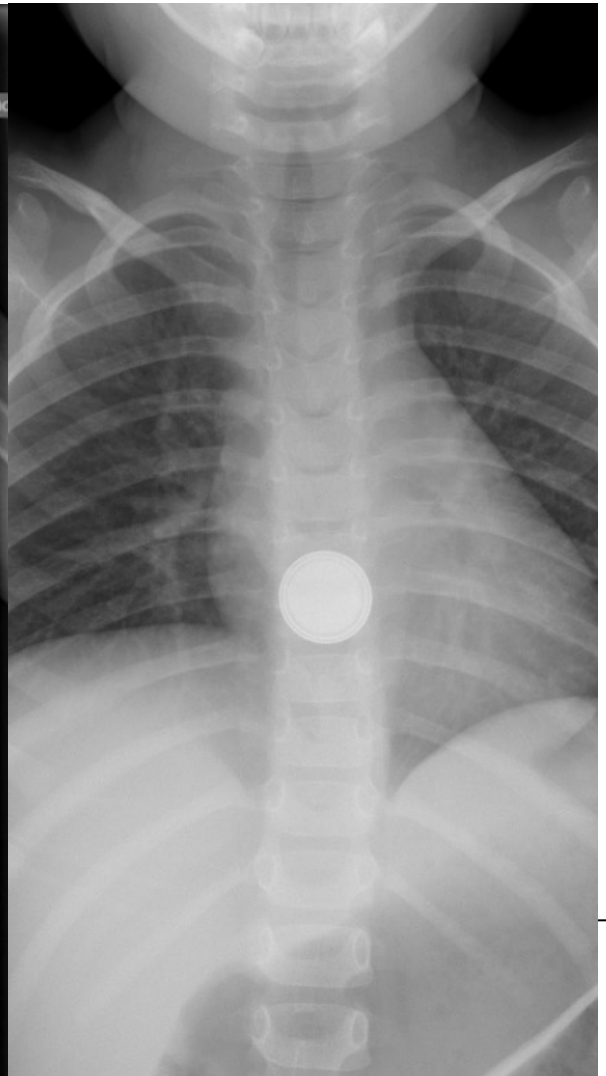

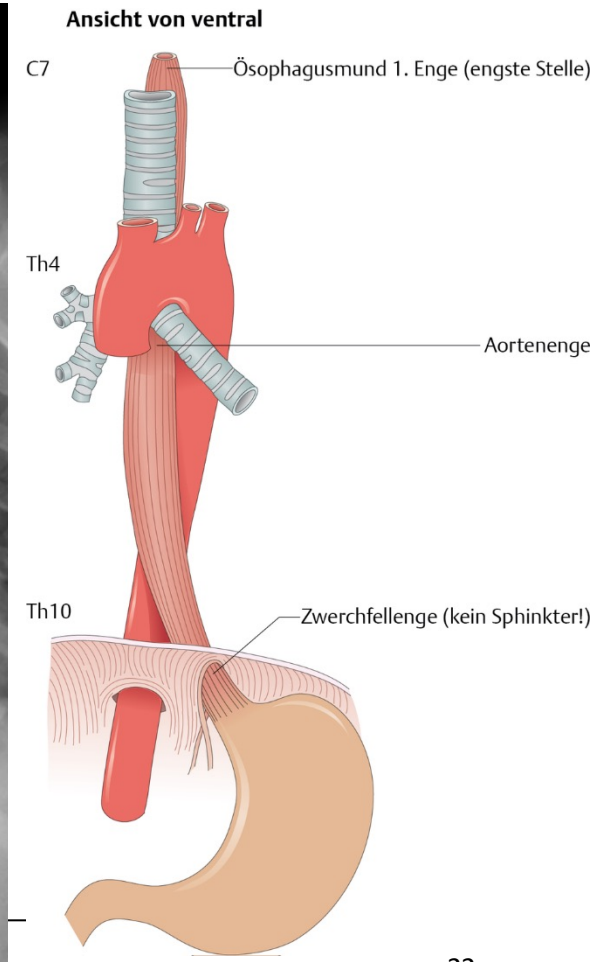

Potentiell gefährliche Fremdkörper

- Spitze Gegenstände > 3 cm lang
- Gegenstand > 6 cm lang → ev. Passageproblem Duodenumfl
- 2 oder mehr **Magnete**
- (Haarspängeli)
- **Knopfbatterie**

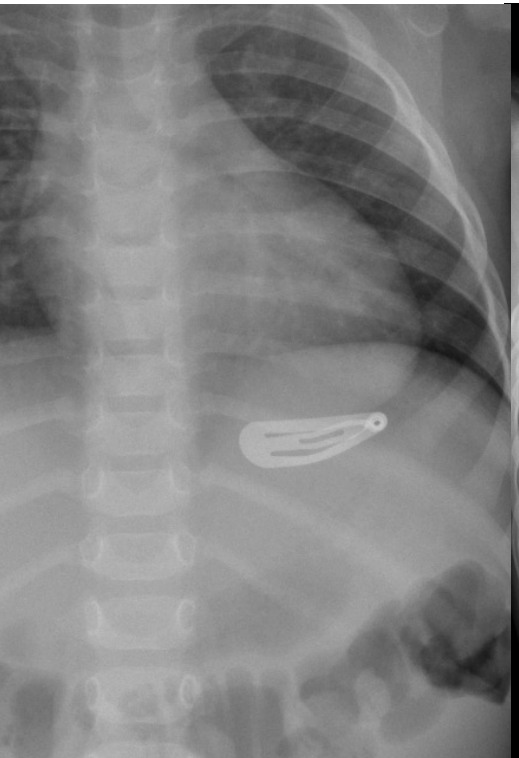

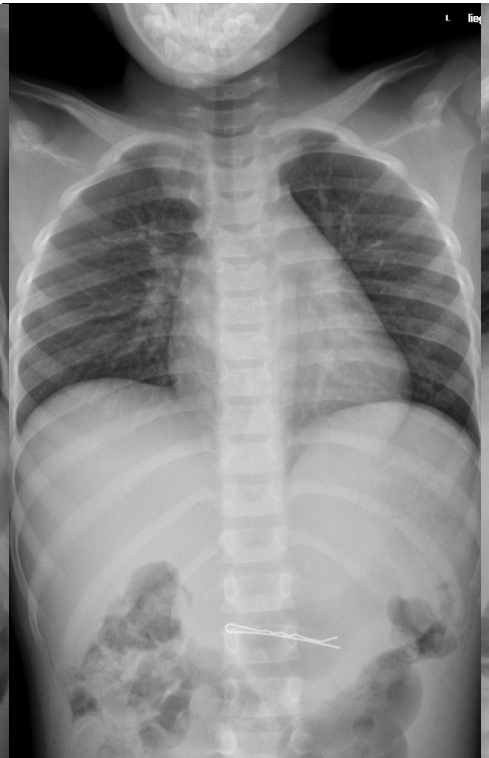

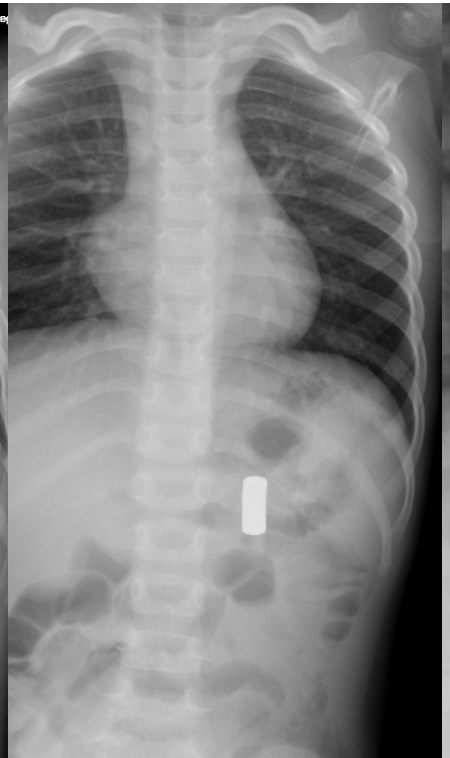

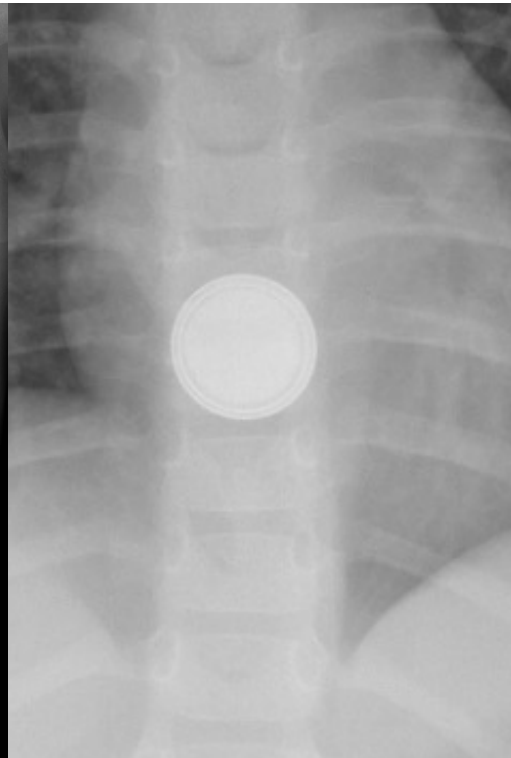

Gefährlich ist relativ: Michel Lotito «Monsieur Mangetout» (1950 – 2007)

18 Fahrräder

15 Supermarktwagen

7 Fernseher

6 Leuchter

2 Betten

1 Paar Ski

1 Leichtflugzeug vom Typ Cessna 150

1 Computer

1 Sarg (mit den Griffen)

Vorgehen bei verschlucktem Fremdkörper – Empfehlungen Kinderspital

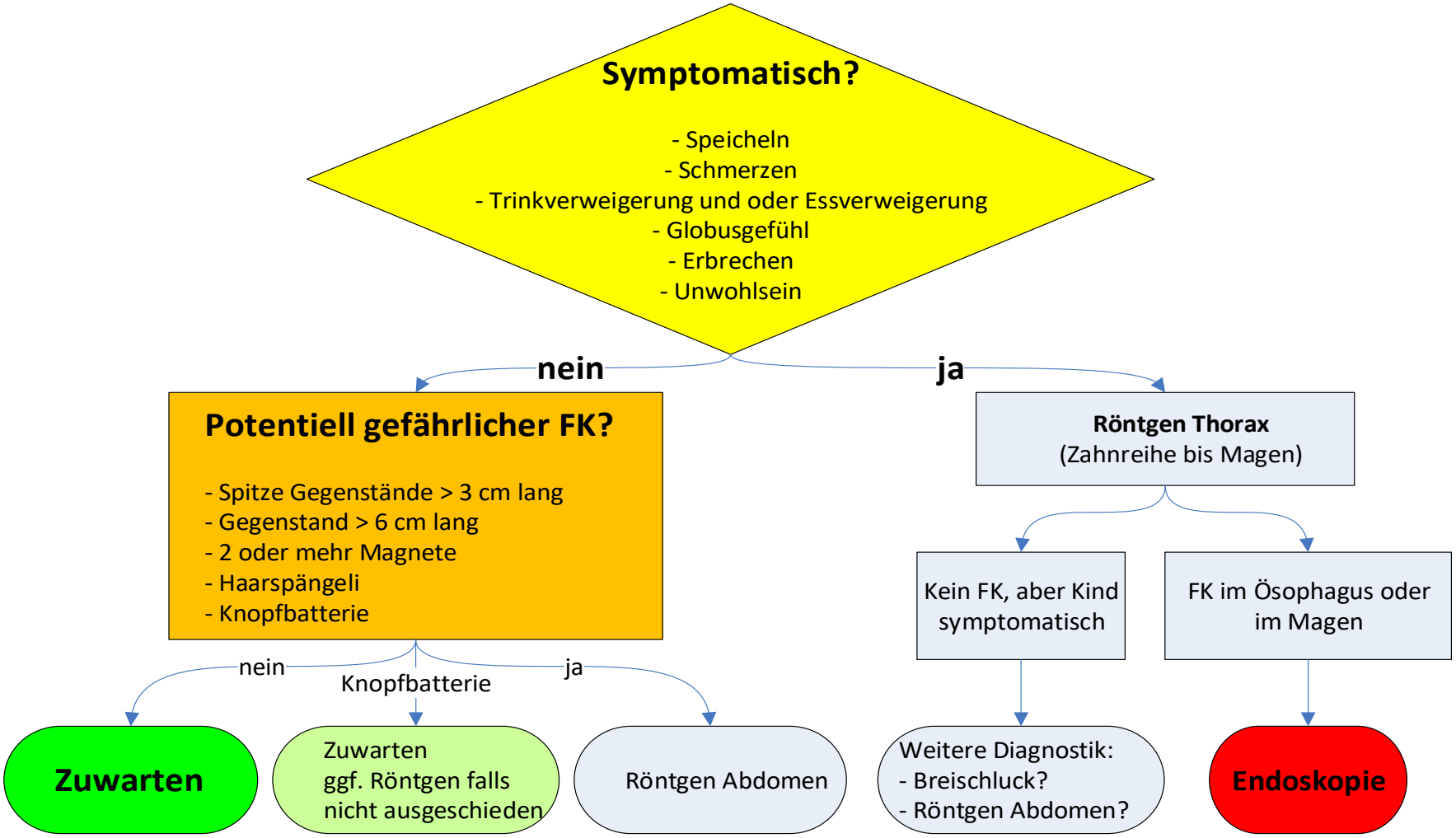

«Sonderfall» Fremdkörper in der Nase

- Sehr häufig bei Kleinkindern
- Dankbarer Notfall für den geübten Praktiker
- gewissen Herausforderungen
  - Kind hat Angst vor der Manipulation
    - v.a. bei mehreren Versuchen...
  - Schmerzen bei Fremdkörperentfernung
- selten «richtiger» Notfall
  - Aspirationsgefahr??
  - Cave Knopfbatterie!

Vorbereitung

a) Wieviele Fremdkörper?
b) Sedation?
   a) Kind zum «mitspielen» gewinnen
   b) Selten Midazolam oral/rectal
   c) Ev. Lachgas 50% bei Kindern ca. ≥3 Jahre
c) Lokalanästhesie?
   a) Z.B. Oxybuprocaine via MAD
   b) Allgemeinanästhesie?

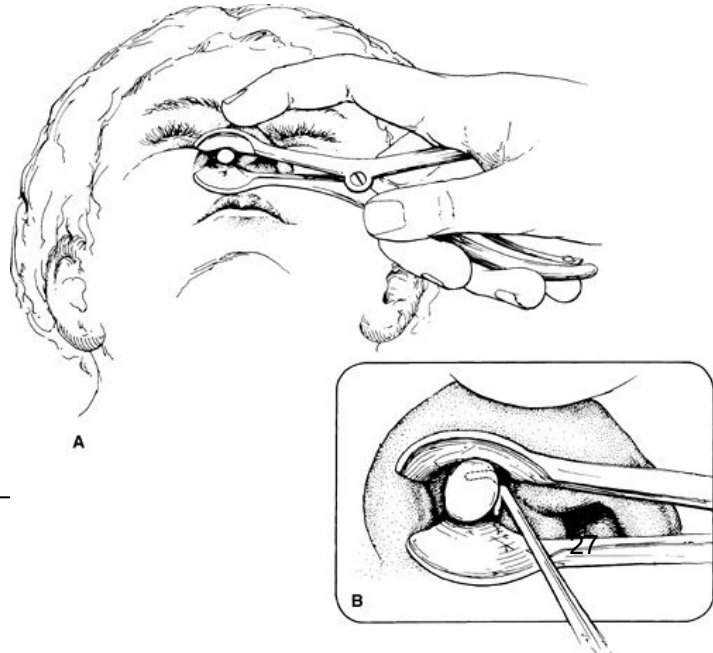

Fremdkörperentfernung - Material

a. Öse bzw. Häkchen

b. Fremdkörperzange bzw. Ohrpinzette

c. Überdruckmethode?

Ela, 3 Jahre

Anamnese:

War mit der Grossmutter spazieren, wollte auf eine Strasse laufen. Die Grossmutter zog sie am Arm zurück, seither Schmerzen und Schonhaltung des Armes

Klinische Untersuchung:

Arm rechts in pronierter Schonhaltung hängend, keine Schmerzen in Ruhe, keine Schwellung oder Rötung. Diffuse DDo im Bereich des gesamten Vorderarmes, Pro-/Supination schmerzhaft

Alles klar?

Ja! Typische Anamnese und typische klinische Präsentation

Pronatio dolorosa

Pronatio dolorosa = Radiusköpfchensubluxation = «Chassaignac Lähmung»

- Plötzliche Traktion am pronierten Vorderarm, selten Direkttrauma bei extendiertem Ellenbogen und pronierten Vorderarm
- Streng genommen keine wirkliche «Subluxation», sondern Dislokation des Ligamentum radii mit Verkeilung des Radiusköpfchens
- Alterspeak 1 – 4 Jahre
- Anamnestisch-klinische Diagnose! (Rx nur zum Ausschluss einer Fraktur bei unklare Klinik, Anamnese oder untypischem Alter)
- Therapie: Repositionsmanöver («Klassisch» oder Hyperpronation)

Laura, 9 Jahre

<u>Anamnese:</u>

- Vor drei Tagen Fieber gehabt, seither immer wieder Übelkeit, Erbrechen und Bauchschmerzen.
- Trinkt gut, Miktion sehr gut.
- Seit heute zunehmend schwere Atmung, fühlt sich sehr müde.
- Sonst gesundes Kind, kein Trauma, keine Medikamenteneinnahme

Laura, 9 Jahre

Was macht dieses Kind für einen klinischen Eindruck?

- Reduzierter Allgemeinzustand, müde und blass
- HF: 129/min, AF: 45/min, SpO_2: 100%, T: 36.6°C, BD 108/75mmHg. **Schwankender GCS 12 bis 15.**
- Cor: reine HT, keine Nebengeräusche, RKZ prompt, Peripherie kühl. Pulmo: **Tachydyspnoe bei symmetrischer Belüftung,** keine Nebengeräusche.
- Abdomen weich, diffus druckdolent, Schleimhäute trocken.

BGA Laura

[Wertebereich][Einheit]	
POCT-Blut	
Entnahmeart	unbekannt
pH [n/a]	7.012
pO2 [n/a] [kPa]	10.20
pCO2 [n/a] [kPa]	1.77
Temperatur [n/a] [°C]	37
HCO3 [n/a] [mmol/L]	6.5
Basenüberschuss [n/a] [mmol/L]	-26.0
Anionen Gap [n/a] [mmol/L]	24.7
Natrium [n/a] [mmol/L]	135
Kalium [n/a] [mmol/L]	5.9
Chlorid [n/a] [mmol/L]	107
ionisiertes Calcium [n/a] [mmol/L]	1.48
Glucose [n/a] [mmol/L]	34.0
Lactat [n/a] [mmol/L]	3.4

Schwere metabolische Azidose mit Hyperglykämie und erhöhter Anionenlücke

=

Diabetische Ketoazidose

DKA – Short facts für Notfall und Praxis

- Häufige Erstmanifestation eines neu entdeckten Diabetes Mellitus Typ 1 in der Pädiatrie
- Definition:
  - pH < 7.30 + Bicarbonat <15mmol/l + Blutglucose > 13mmol/l + Ketonkörper in Blut/Urin
- Anhäufung organischer Säuren durch langanhaltenden absoluten Mangel an Insulin plus Dehydratation
- (Notfall-)Therapie: v.a. Flüssigkeitssubstitution!, später Insulin, Kalium, Glucose
- **Merke:** dran denken auch bei «unklarer Verschlechterung des Allgemeinzustandes», Antriebslosigkeit, unklaren Abdominalschmerzen («Pseudoappendizitis diabetica»)
- Akutkomplikationen:
  - V.a. Hirnödem (Kopfschmerzen, GCS-Abfall!)

Felix, 4 Jahre

Anamnese:

- Banaler Luftwegsinfekt vor einer Woche, ausgeheilt
- seit drei Tagen Knieschwellungen bds, schmerze beim Gehen und Spielen
- Neu rötliche Punkte an beiden Beinen
- immer wieder auch Abdominalschmerzen
- Isst und trinkt weniger als gewöhnlich

Felix, 4 Jahre

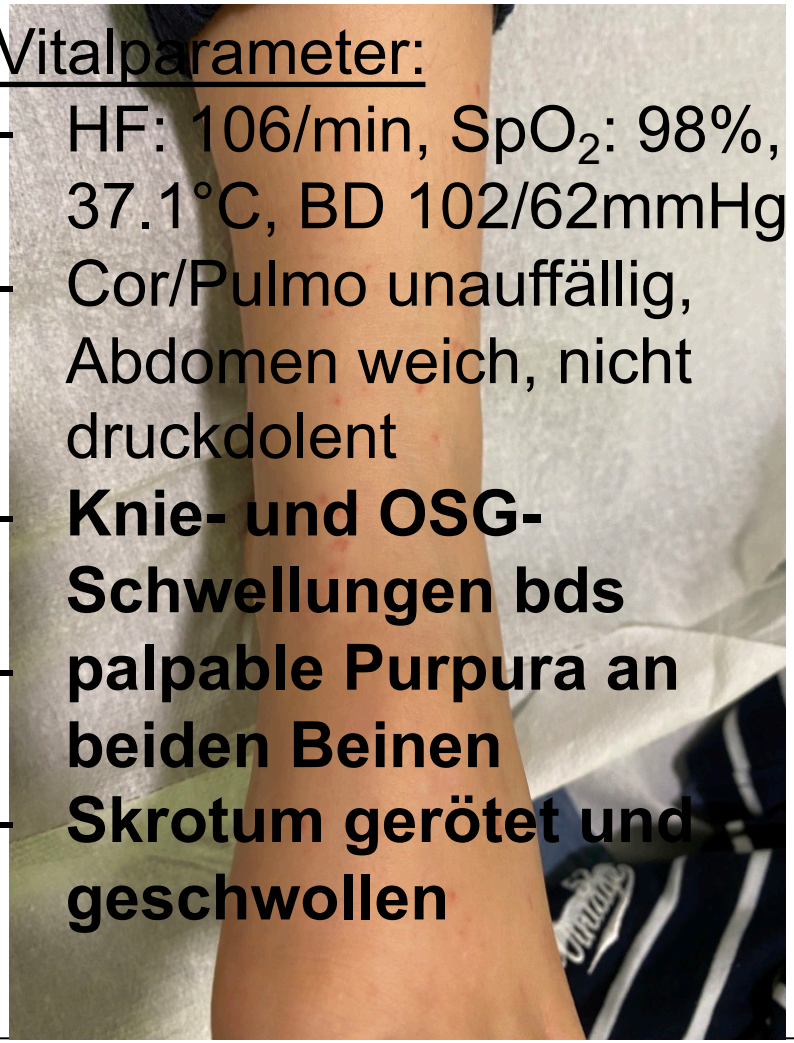

Vitalparameter:

- HF: 106/min, SpO_2: 98%, T: 37.1°C, BD 102/62mmHg.
- Cor/Pulmo unauffällig, Abdomen weich, nicht druckdolent
- **Knie- und OSG-Schwellungen bds**
- **palpable Purpura an beiden Beinen**
- **Skrotum gerötet und geschwollen**

Felix, 4 Jahre

Was brauche ich hier an Diagnostik?

- Blutbild?
- BGA?
- Gerinnungsstatus?
- Urinstatus?
- Nieren-/Leber-Herzenzyme?
- Sonografie? Wenn ja von was? (Knien? Skrotum? Abdomen?)
- Rheumatologisches oder hämatologisches Konsilium?
- Alles oben genannte?

Felix Urinstatus

Urin	
Uringewinnung	Mittelstrahl
pH mit Teststreifen [4.5 - 7.5]	7.0
Leukozyten [negativ] [semi-qu.]	negativ
Nitrit [negativ] [semi-qu.]	negativ
Protein [normal] [semi-qu.]	normal
Glucose [normal] [semi-qu.]	normal
Ketonkörper [negativ] [semi-qu.]	negativ
Urobilinogen [normal] [semi-qu.]	normal
Bilirubin [negativ] [semi-qu.]	negativ
Blut [negativ] [semi-qu.]	negativ
spezifisches Gewicht [-] [g/L]	1.021
Screening Bemerkung	.
Maschinelle Differenzierung	.
Erythrozyten [/µl]	12
Leukozyten [/µl]	6

Unauffällig, v.a. keine Proteinurie und keine Hämaturie!

Warum ist das so wichtig?

Die Nierenbeteiligung bestimmt die Prognose!

Purpura Schönlein Henoch

- IgA-Vaskulitis, häufigste Vaskulitis des Kleinkindes
- Typisches Manifestationsalter: 2-8 Jahre
- Meist nach banalem Infekt der oberen Atemwege
- Typische klinische Manifestationen:
    - Beinbetonte symmetrische Purpura (100%)
    - Gelenkschmerzen und –schwellungen (75%)
    - Abdominalschmerzen (CAVE: Invagination, Pankreatitis) (60%)
    - Nierenbeteiligung (40%) (meist isolierte Hämaturie oder nicht-nephrotische Proteinurie, selten nephrotisches Syndrom
    - Subkutane Ödeme (30%)
- Diagnostik: immer mindestens Blutdruck und Urinstatus
- Therapie: symptomatisch analgetisch, selten Steroide
- Wichtig: Nachkontrollen mindestens 6 Monate (BD und Urin)

Purpura Schönlein Henoch

UNIVERSITÄTS-
KINDERSPITAL
ZÜRICH

NOTFALL | ELTERNINFORMATION

Purpura Schönlein Henoch (PSH)

Das Spital der Eleonorenstiftung

Purpura Schönlein Henoch (PSH)

Die Purpura Schönlein Henoch ist eine Erkrankung, die die Gefässe betrifft. Insbesondere die Gefässe der Haut, des Darmes und der Nieren sind betroffen. Die Entzündung der Gefässe wird durch eine Überreaktion des eigenen Immunsystems verursacht, meist ausgelöst durch einen vorhergegangenen viralen Infekt, allenfalls auch durch Medikamente. Diese Erkrankung ist nicht ansteckend!

Symptome
Es kommt zu kleinen Blutungen aus den betroffenen entzündeten Gefässen, die normalerweise wenige Millimeter bis 2 cm gross sind. Diese Blutergüsse sind v.a. an den Vorderseiten der Unterschenkel, aber auch am Gesäss und an anderen Stellen des Körpers zu finden. Die Krankheit kann auch Gelenke betreffen, die dann anschwellen und auch schmerzhaft sind. Vor allem betroffen sind die Sprunggelenke und die Knie, seltener die Handgelenke oder andere Gelenke. Die befallenen Gelenke schmerzen oft nur 1 – 2 Tage. Infolge von kleinen Einblutungen im Darm kommt es oft zu Bauchschmerzen. Sind die Gefässe der Nieren mitbefallen, kommt es zu kleinen Blutbeimengungen im Urin. Ab und zu kann es auch zu Kopfschmerzen kommen.

Verlauf und Therapie
Der Verlauf der Erkrankung ist in fast allen Fällen gutartig und die Symptome verschwinden spätestens nach 4 – 6 Wochen. Meist verläuft die Krankheit in Schüben, so dass es gut möglich ist, dass der Hautausschlag und die Gelenkschmerzen nach wenigen Tagen verschwinden, kurz darauf aber wieder auftreten. Solange Ihr Kind dabei kein Fieber hat und es ihm sonst gut geht, ist das kein Grund zur Besorgnis. Ausser einer Schmerztherapie braucht es keine Behandlung. Wegen dem möglichen Befall der Nieren braucht es im Verlauf der Krankheit Kontrollen des Urins auf Blut beim Kinderarzt/Hausarzt. Bei sehr wenigen Kindern kann es zu einem chronischen Befall der Nieren kommen (Blut im Urin über 6 Monate). Diese Kinder sollten an einen Nierenspezialisten weiter verwiesen werden.

Komplikationen
Im Darm kann es zu sogenannten Invaginationen kommen, d.h. ein Darmteil stülpt sich über einen anderen. Die betroffenen Kinder haben in kurzen Abständen von wenigen Minuten kolikartige Schmerzen, die sich auch auf die Gabe von Schmerzmitteln nicht bessern, im weiteren Verlauf erbrechen die Kinder oder haben schleimige Blutbeimengungen im Stuhlgang. Extrem selten kommt es zu Blutungen im Gehirn oder der Lunge. (Siehe, wann sollten Sie zum Arzt)

Notfallstation Kinderspital Zürich
Kostenpflichtiges Beratungstelefon: 0900 266 71 1

Wann sollten Sie einen Arzt kontaktieren:

- wenn Ihr Kind starke Gelenkschmerzen hat, die auch auf Schmerzmittel (Paracetamol oder Nicht Steroidale Entzündungshemmer) nicht besser werden oder Fieber dazukommt. (> 38.5)
- wenn Ihr Kind starke Bauchschmerzen hat, die auf Schmerzmittel nicht bessern oder es erbricht
- wenn Ihr Kind blutig-schleimigen Stuhl hat
- wenn Ihr Kind starke Kopfschmerzen hat, die auf Schmerzmittel nicht verschwinden oder/und es zusätzlich erbricht
- wenn immer Sie das Gefühl haben, es geht Ihrem Kind plötzlich schlechter

UNIVERSITÄTS-
KINDERSPITAL
ZÜRICH

Das Spital der Eleonorenstiftung

Kinderspital Zürich - Eleonorenstiftung
Steinwiesstrasse 75
CH-8032 Zürich

www.kispi.uzh.ch

Elion, 13 Jahre

Anamnese:

Beim Fussball gefoult worden und auf die linke Hand gefallen. Sichtbare Fehlstellung, Erstversorgung durch 144, Röntgen bei uns…

Elion, 13 Jahre

Dislozierte Salter-Harris-II-Fraktur distaler Radius

Elion, 13 Jahre

Versorgung?

Geschlossene Reposition!

K-Drähte ja oder nein?

Elion, 13 Jahre

Sedation mit Lachgas/Sauerstoffgemisch 70:30%

<u>Vorteile:</u>

- Kurze notfallstationäre Hospitalisation da kein iv-Zugang, keine Anästhesie, keine Chirurgie/Orthopädie, keine stationäre Überwachung benötigt wird
- Keine zusätzliche Analgesie/Sedation notwendig
- CAVE: braucht Kooperation des Patienten

Seiler M, Staubli G, *Emerg Med J 2019* ***Combined nitrous oxide 70% with intranasal fentanyl for procedural analgosedation in children:*** *a prospective, randomised, double-blind, placebo-controlled trial)*

Elion, 13 Jahre

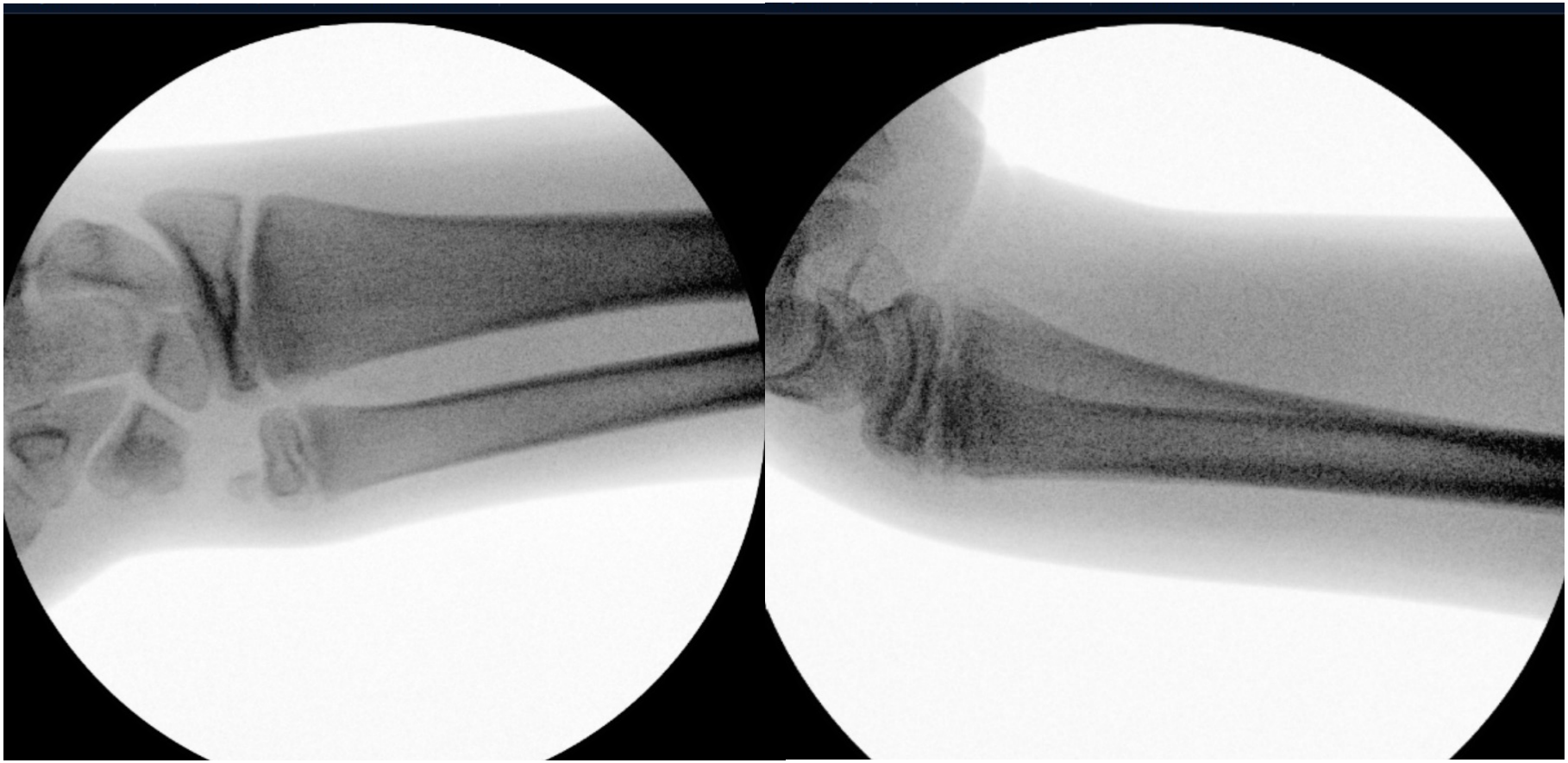

Mark, 5 Jahre

Anamnese:

Am Vortag nachmittags mit dem Kindergarten im Wald, habe da einen «Stich» in der Hand verspürt, seit der Nacht nun starker Juckreiz und Schmerzen im Bereich des linken Ringfingers. Kein Fieber, fühlt sich sonst gut.

Mark, 5 Jahre

Mark, 5 Jahre

<u>Beschreibung des Befundes?</u>

- geröteter und geschwollener Ringerfinger links mit Ausziehungen in die Mittelhand
- Starker Juckreiz, leichte Schmerzen bei Palpation
- Beweglichkeit aufgrund Schwellung eingeschränkt, Durchblutung erhalten
- Keine regionäre Lymphadenopathien
- Vitalzeichen: HF 104/min, T 37.7°C.

Mark, 5 Jahre

Diagnose klar?

Behandlung?

- Ruhigstellung?
- Antibiotika? Welche Verabreichung?
- Antihistaminika?
- Steroide?
- Inzision/Debridement?

Allergische Lokalreaktionen nach Insektenstichen

- «Large local reactions», «allergisch-toxische» Reaktion +/- Lymphangitis, Skeeter-Syndrom
- V.a. in der Frühlings- und Sommerzeit häufiger Vorstellungsgrund, jedes Alter betroffen
- Kinder deutlich häufiger betroffen als Erwachsene
- Typische klinische Manifestationen:
    - Juckreiz! Schwellung oft ausgeprägt bei wenig bis keiner Schmerzhaftigkeit
    - Zeitpunkt des Auftretens oft kurz nach Stich/Biss
    - Wenn subfebril, Krankheitsgefühl: Skeeter Syndrom
- Wichtigste DD: bakterielle Sekundärinfektion (meist durch Kratzen) → selten, erst nach Tagen
- Therapie: keine, Antihistaminika bringen aber häufig Linderung. Steroide zurückhaltend

Tom, 9 Monate

<u>Anamnese:</u>

- Fieber und Husten seit dem Vortag
- am Abend und in der Nacht Verschlechterung mit zunehmendem Husten, erbreche aus dem Husten, sei unruhig und schreie viel, habe Atemnot und mache «Atemgeräusche»
- Gesundes, nach CH-Plan geimpftes Kind
- 3 ältere Geschwister, alle krank

Laryngotracheitis

- Virale Infektionen der oberen Atemwege mit Beteiligung des Hypopharynx, Larynx, Trachea, selten Bronchien
- Typisches Alter: 6 Monate – 6 Jahre
- Typische klinische Manifestationen:
  - Bellender Husten
  - inspiratorischer Stridor (manchmal biphasisch)
  - Heiserkeit
  - unruhige aber nicht schwer krank wirkende Kleinkinder
  - CAVE: Hypoxie Spätzeichen der oberen Atemwegsobstruktion!
- Diagnostik: klinisch!

Laryngotracheitis Management

1. Minimal Handling (!)
   - Patient bei Eltern
   - wenig Manipulationen
   - angenehmste Position (selbst finden lassen)
   - keine weitere Diagnostik, venöser Zugang oder Blutentnahme

2. Systemische Steroide: grosszügig, auch bei leichter Form

3. Adrenalin Inhalation: bei schwerer Form

Management - Steroide

- vermindern Symptome[1], aber nur langsam
- reduzieren Adrenalin-Bedarf[1]
- weniger Arztkonsultationen[1]
- weniger und kürzere Hospitalisationen[1]
- orale Verabreichung gleich wirksam wie parenteral[2]

Betamethason (Betnesol®) 0,2 mg/kg/Dosis per Os

Prednison (Rectodelt®) 100 mg/Dosis rektal

[1] **Glucocorticoids for croup**. Russell KF, Liang Y et al. **Cochrane Database Syst Rev**. 2011 Jan 19

[2] Amir L, Hubermann H et al. **Oral betamethasone versus intramuscular dexamethasone for the treatment of mild to moderate viral croup**: a prospective, randomized trial. Pediatr Emerg Care. 2006 Aug. 22(8):541-4.

Management - Adrenalin

- Inhalation via Vernebler
- reduziert Symptome rasch und deutlich[1]
- aber kurze Wirkdauer[1]

CAVE: Rebound

- immer mit systemischem Steroid
- Überwachung mind. 4 Stunden nach Adrenalingabe

Adrenalin i.v. Lösung pur 5 mg/Dosis = 5 Ampullen
1:1000 inhalativ

[1] **Nebulized epinephrine for croup in children**. Bjornson C, Russell K, Vandermeer B, Klassen TP, Johnson DW. **Cochrane Database Syst Rev**. 2013 Oct

Management - zusätzliche Massnahmen

- Luftbefeuchtung[1]: scheint keinen Einfluss zu haben
- Kühle Luft: keine Evidenz, aber erfahrungsgemäss scheinbar wirksam
- Antitussiva: grundsätzlich keine Evidenz
- Antibiotika: praktisch immer viraler Genese, auch bei schwerer Symptomatik

[1] **Humidified air inhalation for treating croup**. Moore M, Little P. **Cochrane Database** Syst Rev. 2006 Jul 19;(3)

Anna, 3 Jahre

<u>Anamnese:</u>

- Hinken rechts seit 3 Tagen, eventuell Treppensturz (unbeobachtet).
- noch Fieber vor einer Woche gehabt.
- Isst und trinkt gut, Verhalten normal, schläft gut.

Anna, 3 Jahre

<u>Klinische Untersuchung:</u>

HF 107/min,T 37.0°C. Guter AZ. Inspektorisch keine Schwellung, Rötung oder Überwärmung der Extremitäten. Keine klaren Druckdolenzen auslösbar, Hüfte rechts: Innenrotation schmerzhaft, hinkt, läuft aber.

Coxitis fugax («Hüftschnupfen»)

- Transiente Synovitis der Hüfte, gehört zum Formkreis der reaktiven Arthritiden
- Fast immer mit vorgängigem viralen Infekt
- Alter: 4 – 10. Lebensjahr
- Typische klinische Manifestationen:
    - Einseitige Hüftschmerzen, oft Projektion ins Knie
    - Guter Allgemeinzustand, kein Fieber
    - Inspektorisch unauffällige Hüfte, klassisch Innenrotations- und Flexionsschmerz
    - Schonhinken
    - Deutliche Besserung auf Gabe von NSAR
- Diagnostik: primär klinische Diagnose, bei untypischem Verlauf aber grosszügig Diagnostik da breite Differentialdiagnose!
- Therapie:
    - NSAR, «watch and wait»

Leo, 3 Jahre

<u>Anamnese:</u>

Sei gestern vom Bett gefallen, hat sich RQW an der Stirn zugezogen, Eltern haben «geklebt», Wunde sieht «nicht schön» aus…

Leo, 3 Jahre

Leo, 3 Jahre

Klarer Fall?

NEIN!

- verspätete Vorstellung (Wunde sieht älter aus, Anamnese unklar → Km sagt Kind sei gefallen, Kv sagt Kind sei gerannt, Kind selbst schweigt und sieht beide Eltern fragend an…
- Auf erneute Nachfrage gibt die Km zu, dass sie einen Teller nach Vater geworfen habe und das Kind stand im Weg…

Take home messages

- Viele Kindernotfälle benötigen lediglich eine gute Anamnese und eine kindgerechte problemorientierte Untersuchung
- Kenntnis kinderspezifischer anatomischer und physiologischer Besonderheiten sind wichtig
- Atemstörungen sind sehr häufig
- Hohe Awareness für Gefährdung des Kindswohls bei unklarer Anamnese oder verspäteter Konsultation bei Traumata

Fragen?